UNIVERSIDADE TUIUTI DO PARANÁ

MARLON KLEBER WUTZOW BOZO

AVALIAÇÃO DA QUALIDADE DA VIDEOLARINGOSCOPIA COM CAPA DE CÂMERA ODONTOLÓGICA NA PRESENÇA DE LESÕES DE COBERTURA DE PREGA VOCAL

CURITIBA

2018

MARLON KLEBER WUTZOW BOZO

AVALIAÇÃO DA QUALIDADE DA VIDEOLARINGOSCOPIA COM CAPA DE CÂMERA ODONTOLÓGICA NA PRESENÇA DE LESÕES DE COBERTURA DE PREGA VOCAL

Dissertação apresentada ao Programa de Mestrado em Distúrbios da Comunicação, da Univerdade Tuiuti do Paraná, como requisito parcial à obtenção do Título de Mestre em Distúrbios da Comunicação.

Orientador: Prof. Dr. Vinícius Ribas Carvalho Duarte Fonseca

CURITIBA

2018

Dados Internacionais de Catalogação na fonte
Biblioteca "Sydnei Antonio Rangel Santos"
Universidade Tuiuti do Paraná

B662 Bozo, Marlon Kleber Wutzow.
Avaliação da qualidade da videolaringoscopia com capa de câmera odontológica na presença de lesões de cobertura de prega vocal / Marlon Kleber Wutzow Bozo; orientador Prof. Dr. Vinícius Ribas Carvalho Duarte Fonseca.
91f.

Dissertação (Mestrado) – Universidade Tuiuti do Paraná, Curitiba, 2018.

1. Laringoscopia. 2. Reprodutibilidade de testes. 3. Contaminação de equipamentos. I. Dissertação (Mestrado) – Programa de Pós-Graduação em Distúrbios da Comunicação/ Mestrado em Distúrbios da Comunicação. II. Título.

Bibliotecária responsável: Heloisa Jacques da Silva – CRB 9/1212

RESUMO

O exame da laringe é uma das etapas na consulta otorrinolaringológica e pode ser realizado com o auxílio de instrumentais, como o laringoscópio rígido munido de câmera com *chip*, denominado videolaringoscopia, o qual proporciona a digitalização da imagem obtida, tornando o exame de videolaringoscopia uma ferramenta eficaz para diagnóstico de lesões laríngeas. O reprocessamento adequado dos endoscópios, como a laringoscopia, é imperativo para prevenir a contaminação do dispositivo, bem como os riscos posteriores de contaminação cruzada e infecção de pacientes. As bainhas endoscópicas que cobrem o laringoscópio são aconselhadas para prevenir a contaminação da ferramenta, mas podem dificultar a visualização dessa ferramenta, que é considerada mais importante na abordagem diagnóstica da doença laríngea. Considera-se que a utilização de Capa de Proteção de Câmera Intraoral descartável (CPCIO) uma barreira mecânica e, assim, possibilita impedir o contato do laringoscópio com a mucosa do paciente, de maneira que o contato ocorra apenas entre a CPCIO e os microrganismos da flora do indivíduo. O presente trabalho objetivou investigar a manutenção da qualidade da imagem em exames de videolaringoscopia tradicional, com e sem CPCIO, para a execução dos laudos dos exames de pacientes com lesões de laringe. Trata-se de estudo com delineamento transversal, de caráter quantitativo e qualitativo, e de acurácia, acerca de imagens de videolaringoscopia (VDL) com e sem CPCIO descartável. As imagens foram capturadas por videolaringoscopia rígida do tipo *chip* de câmera digital na ponta (*chip on the tip*) em ambulatório de Otorrinolaringologia do Hospital da Cruz Vermelha – Paraná Geral, em Curitiba-PR. Foram participantes da presente investigação os pacientes em atendimento no referido ambulatório que apresentavam lesão visível de cobertura mucosa de pregas vocais em videolaringoscopia e que atenderam aos critérios de inclusão e exclusão. Para avaliação da qualidade das imagens geradas foram convidados profissionais com experiência em imagens para execução de laudos diagnósticos de videolaringoscopias. As imagens foram coletadas através de videolaringoscopia tradicional com videolaringoscópio munido de câmera com *chip* na ponta Scott 960®. O processo se deu em duas etapas: 1) Videolaringoscopia com utilização da CPCIO, 2) Videolaringoscopia sem CPCIO. Após a obtenção das imagens, o laringoscópio foi submetido, entre um paciente e outro, a processamento e desinfecção de acordo com o Protocolo Técnico da Associação Brasileira de Otorrinolaringologia. As imagens obtidas foram distribuídas de forma randomizada e a identificação dos pacientes foi codificada. Após edição, as imagens e vídeos foram apresentados, aleatoriamente de maneira unicega, a cada profissional participante para avaliação da qualidade da imagem. Os dados obtidos a partir das respostas dos profissionais foram analisados por meio de estatística descritiva e aplicação de testes paramétricos e não-paramétricos de associação de variáveis, para relação entre a diferença nos laudos e o uso da CPD.

Palavras-chave: Laringoscopia, Reprodutibilidade de Testes, Contaminação de equipamentos

ABSTRACT

The examination of the larynx is one of the steps in the otorhinolaryngological consultation, and can be performed with the aid of instruments, such as the rigid laryngoscope with the chip camera provides a scan of the obtained image, making videolaryngoscopy an effective solution for the diagnosis of laryngeal lesions. Proper reprocessing of endoscopes is imperative to prevent contamination of the device and subsequent risks of cross-contamination and infection of patients. The endoscopic sheaths that cover the laryngoscope are recommended to prevent cross-contamination, but they may hamper visualization, the most important tool in the diagnostic approach to laryngeal disease. It is believed that the use of the Disposable Intraoral Oral Protection Case (CPCIO) can act as a mechanical barrier and prevent contact of the laryngoscope with a patient's mucosa, in the manner and contact occurring only between a CPCIO and the microorganisms of the flora of the patient. The aim of this study was to investigate the maintenance of image quality in traditional videolaryngoscopy examinations, with and without a disposable intraoral camera protection cover, for the execution of the reports of patients with laryngeal lesions. This is a cross-sectional, quantitative and qualitative, and accurate, study on videolaryngoscopy (VDL) images with a disposable intraocular camera protective cap (CPCIO). The images were captured by rigid videolaryngoscopy of the type of digital camera chip on the tip (optometrist) of the Otorhinolaryngology Clinic of the Red Cross Hospital - Paraná, in Curitiba-PR. The participants of the present investigation were some patients of the clinic mentioned above who presented a visible lesion of mucous cover of vocal folds in videolaryngoscopy and who fullfield inclusion and exclusion criteria. The images were collected through videolaryngoscopy with videolaryngoscope with a chip camera on the Scott 960® tip and in two steps: 1) Videolaryngoscopy with the protective cover of the disposable intraoral camera, and 2) Videolaryngoscopy without a protection layer of the disposable intraoral camera. After obtaining the images, the laryngoscope was submitted to processing and disinfection according to the Technical Protocol of the Brazilian Association of Otorhinolaryngology between one participant and another. The images obtained were randomly distributed, and patient identification will be coded. After editing images and videos were randomly presented to each participating professional to evaluate the image quality. The data obtained from the professionals' answers are analyzed by means of descriptive statistics and the application of parametric and non-parametric variables association tests for the relationship between the difference in the reports and the use of CPD.

Key words: Laryngoscopy, Reproducibility of results, Equipment contamination

LISTA DE FIGURAS

FIGURA 1 – VISÃO LATERAL DA LARINGE.....17
FIGURA 2 – CARTILAGENS DA LARINGE – VISÃO ANTERIOR.....18
FIGURA 3 – CARTILAGENS DA LARINGE – VISÃO POSTERIOR 19
FIGURA 4 – INSERÇÃO DO LIGAMENTO VOCAL.....20
FIGURA 5 – LARINGE – VISÃO POSTERIOR 21
FIGURA 6 – MÚSCULOS EXTRÍNSECOS DA LARINGE.....22
FIGURA 7 – MÚSCULOS INTRÍNSECOS DA LARINGE.....23
FIGURA 8 – CICLO DE VIBRAÇÃO DAS PREGAS VOCAIS – VISÃO SUPERIOR E ANTERIOR 24
FIGURA 9 – A GLOTE.....26
FIGURA 10 – NÓDULO.....29
FIGURA 11 – CISTO 30
FIGURA 12 – PÓLIPO.....32
FIGURA 13 – EDEMA DE REINKE 33
FIGURA 14 – VIDEOLARINGOSCÓPIO COM CÂMERA COM CHIP NA PONTA SCOTT 960® 47
FIGURA 15 – CAPA DE PROTEÇÃO DE CÂMERA INTRAORAL.....47
FIGURA 16 – INSERÇÃO DA CAPA DE PROTEÇÃO DE CÂMERA INTRAORAL NO LARINGOSCÓPIO.....48

LISTA DE TABELAS

TABELA 1 – DIAGNÓSTICO PARA LESÃO NÓDULO COM E SEM CAPA PARA CADA AVALIADOR.....52
TABELA 2 – PROBABILIDADE DE ACERTO NOS EXAMES REALIZADOS COM CAPA E SEM CAPA PARA LESÃO NÓDULO VOCAL.....53
TABELA 3 – DIAGNÓSTICO PARA LESÃO CISTO COM E SEM CAPA PARA CADA AVALIADOR.....54
TABELA 4 – PROBABILIDADE DE ACERTO NOS EXAMES REALIZADOS COM CAPA E SEM CAPA PARA LESÃO CISTO VOCAL.....55
TABELA 5 – DIAGNÓSTICO PARA LESÃO PÓLIPO COM E SEM CAPA PARA CADA AVALIADOR.....55
TABELA 6 – PROBABILIDADE DE ACERTO NOS EXAMES REALIZADOS COM CAPA E SEM CAPA PARA LESÃO PÓLIPO VOCAL.....56
TABELA 7 – DIAGNÓSTICO PARA LESÃO EDEMA DE REINKE COM E SEM CAPA PARA CADA AVALIADOR 57
TABELA 8 – PROBABILIDADE DE ACERTO NOS EXAMES REALIZADOS COM CAPA E SEM CAPA PARA LESÃO EDEMA DE REINKE.....58
TABELA 9 – QUANTIDADE DE ACERTOS DIAGNÓSTICOS POR AVALIADOR E A RESPECTIVA CONFIANÇA NO DIAGOSTICO.....58
TABELA 10 – CONFIANÇA NO DIAGNÓSTICO, NÚMEROS ABSOLUTOS E PERCENTAGENS.....59
TABELA 11 –. AVALIAÇÃO DA QUALIDADE DA IMAGEM COM E SEM A CAPA EM RELAÇÃO ÀS LESÕES DE PREGAS VOCAIS PARA CADA UM DOS AVALIADORES.....60
TABELA 12 – NÍVEL DE CONFIANÇA PARA CADA UMA DAS IMAGENS E SUAS RESPECTIVAS LESÕES PARA CADA AVALIADOR.....61
TABELA 13 – ASSOCIAÇÃO DE NÍVEL DE CONFIANÇA DO DIAGNÓSTICO E O RESULTADO DO DIAGNÓSTICO.....62
TABELA 14 – QUANTIDADE DE ACERTOS COM E SEM A CAPA POR AVALIADOR.....63
TABELA 15 – IDADE DE CADA UM DOS AVALIADORES.....64
TABELA 16 – ASSOCIAÇÃO ENTRE IDADE E O NÚMERO DE ACERTOS NO DIAGNÓSTICO 65

TABELA 17 – TEMPO DE ESPECIALIDADE EM OTORRINOLARINGOLOGIA DE CADA UM DOS AVALIADORES.....65
TABELA 18 – ASSOCIAÇÃO ENTRE TEMPO DE ESPECIALIDADE E O NÚMERO DE ACERTOS NO DIAGNÓSTICO.....66
TABELA 19 – QUANTIDADE DE VIDEOLARINGOSCOPIAS DE CADA UM DOS AVALIADORES REALIZADAS POR MÊS 67
TABELA 20 – ASSOCIAÇÃO ENTRE NÚMERO DE VIDEOLARINGOSCOPIAS E O NÚMERO DE ACERTOS NO DIAGNÓSTICO.....68
TABELA 21 – SEXO DE CADA UM DOS AVALIADORES.....68
TABELA 22 – ASSOCIAÇÃO ENTRE SEXO E O NÚMERO DE ACERTOS NO DIAGNÓSTICO 69
TABELA 23 – ASSOCIAÇÃO ENTRE QUALIDADE DA IMAGEM COM CAPA E ACERTO DIAGNÓSTICO E PARA LESÃO NÓDULO 70
TABELA 24 – ASSOCIAÇÃO ENTRE QUALIDADE DA IMAGEM SEM CAPA E ACERTO NO DIAGNÓSTICO PARA LESÃO NÓDULO 70
TABELA 25 – ASSOCIAÇÃO ENTRE QUALIDADE DA IMAGEM COM CAPA E ACERTO NO DIAGNÓSTICO PARA LESÃO CISTO 70
TABELA 26 – ASSOCIAÇÃO ENTRE QUALIDADE DA IMAGEM SEM CAPA E ACERTO NO DIAGNÓSTICO PARA LESÃO CISTO 71
TABELA 27 – ASSOCIAÇÃO ENTRE QUALIDADE DA IMAGEM COM CAPA E ACERTO NO DIAGNÓSTICO PARA LESÃO PÓLIPO 71
TABELA 28 – ASSOCIAÇÃO ENTRE QUALIDADE DA IMAGEM SEM CAPA E ACERTO NO DIAGNÓSTICO PARA LESÃO PÓLIPO 71
TABELA 29 – ASSOCIAÇÃO ENTRE QUALIDADE DA IMAGEM COM CAPA E ACERTO NO DIAGNÓSTICO PARA LESÃO EDEMA DE REINKE 72
TABELA 30 – ASSOCIAÇÃO ENTRE QUALIDADE DA IMAGEM SEM CAPA E ACERTO NO DIAGNÓSTICO PARA LESÃO EDEMA DE REINKE 72
TABELA 31 – ASSOCIAÇÃO ENTRE QUALIDADE DA IMAGEM COM CAPA E ACERTO NO DIAGNÓSTICO PARA LESÃO NÓDULO 73
TABELA 32 – ASSOCIAÇÃO ENTRE QUALIDADE DA IMAGEM SEM CAPA E ACERTO NO DIAGNÓSTICO PARA LESÃO NÓDULO 73
TABELA 33 – ASSOCIAÇÃO ENTRE QUALIDADE DA IMAGEM COM CAPA E ACERTO NO DIAGNÓSTICO PARA LESÃO CISTO 74

TABELA 34 – ASSOCIAÇÃO ENTRE QUALIDADE DA IMAGEM SEM CAPA E ACERTO NO DIAGNÓSTICO PARA LESÃO CISTO 74
TABELA 35 – ASSOCIAÇÃO ENTRE QUALIDADE DA IMAGEM COM CAPA E ACERTO NO DIAGNÓSTICO PARA LESÃO PÓLIPO 74
TABELA 36 – ASSOCIAÇÃO ENTRE QUALIDADE DA IMAGEM SEM CAPA E ACERTO NO DIAGNÓSTICO PARA LESÃO PÓLIPO 75
TABELA 37 – ASSOCIAÇÃO ENTRE QUALIDADE DA IMAGEM COM CAPA E ACERTO NO DIAGNÓSTICO PARA LESÃO EDEMA DE REINKE 75
TABELA 38 – ASSOCIAÇÃO ENTRE QUALIDADE DA IMAGEM SEM CAPA E ACERTO NO DIAGNÓSTICO PARA LESÃO EDEMA DE REINKE 76

LISTA DE ABREVIAÇÕES

ABORLCCF	Associação Brasileira de Otorrinolaringologia e Cirurgia Cérvico-Facial
ANVISA	Agência Nacional de Vigilância Sanitária
CAL	Músculo Cricoaritenóideo Lateral
CAP	Músculo Cricoaritenóideo Posterior
CID	Código Internacional de Doenças
CPCIO	Capa de Proteção de Câmera Intraoral Descartável
CT	Músculo Cricotireóideo
DCL	Laringoscopia de *Chip* Distal
EET	Endoscopia *Endosheath* Transnasal
EPI	Equipamento de Proteção Individual
FDA	*Food and Drug Administration*
H1	Existe diferença entre os diagnósticos
Ho	Não existe diferença entre os diagnósticos
IC	Intervalo de Confiança
IA	Músculo Interaritenóideos
LFO	Laringoscopia Flexível de Fibra Ótica
MEC	Ministério da Educação
PAS	Positivo
POP	Protocolo Operacional Padrão
PPVV	Pregas Vocais
RNM	Ressonância Nuclear Magnética
TA	Músculo Tireoaritenóideo
TC	Tomografia Computadorizada
VDL	Videolaringoscopia

SUMÁRIO

1 INTRODUÇÃO 13
1.1 OBJETIVO GERAL 15
1.2 OBJETIVOS ESPECÍFICOS 16
2 REVISÃO DA LITERATURA 17
2.1 ANATOMIA E FISIOLOGIA DA LARINGE 17
2.2 DOENÇAS BENIGNAS DE PREGAS VOCAIS 27
2.2.1 Nódulos de PPVV 27
2.2.2 Cistos de PPVV 29
2.2.3 Pólipos de PPVV 30
2.2.4 Edema de Reinke de PPVV 32
2.3 A VIDEOLARINGOSCOPIA 33
2.3.1 Uso de bainhas protetoras e processamento do instrumental e segurança do paciente na videolaringoscopia 35
2.3.2 Qualidade da imagem na videolaringoscopia e utilização de capas de proteção 40
2.4 TÍTULO DE ESPECIALISTA EM OTORRINOLARINGOLOGIA 42
3 MÉTODOS 45
3.1 DELINEAMENTO E LOCAL DO ESTUDO 45
3.2 PARTICIPANTES 45
3.2.1 Amostragem e recrutamento para a coleta da imagem 46
3.3 COLETA DAS IMAGENS E DADOS 46
3.3.1 Coleta das imagens 46
3.3.2 Coleta dos dados relativos aos juízes das imagens 49
3.4 ANÁLISE ESTATÍSTICA E APRESENTAÇÃO DOS RESULTADOS 49
3.4.1 Interpretação do coeficiente de correlação 50
3.5 ASPECTOS ÉTICOS 50
4 RESULTADOS 52
4.1 AVALIAÇÃO DO EFEITO DA CAPA NO DIAGNÓSTICO DE LESÕES CORRIQUEIRAS 52
4.1.1 Nódulo 52
4.1.2 Cisto de prega vocal 54

4.1.3 Pólipo de prega vocal 55
4.1.4 Edema de Reinke de prega vocal 57
4.2 AVALIAÇÃO DA ASSOCIAÇÃO ENTRE O NÍVEL DE CONFIANÇA DO DIAGNÓSTICO E O RESULTADO DO DIAGNÓSTICO 58
4.3 AVALIAÇÃO DA ASSOCIAÇÃO ENTRE IDADE, TEMPO DE ESPECIALIZADADE E NÚMERO DE VIDEOLARINGOSCOPIAS POR MÊS COM NÚMERO DE ACERTOS NO DIAGNÓSTICO DE LESÕES DE PREGAS VOCAIS. 63
4.3.1 Idade.....64
4.3.2 Tempo de Especialidade e Número de Acertos.....65
4.3.3 Número de VDL por mês 67
4.4 AVALIAÇÃO DA ASSOCIAÇÃO ENTRE SEXO E O NÚMERO TOTAL DE ACERTOS NO DIAGNÓSTICO DE LESÕES DA LARINGE 68
4.5 AVALIAÇÃO DA ASSOCIAÇÃO ENTRE A PERCEPÇÃO DE QUALIDADE DA IMAGEM DO EXAME E O ACERTO NO DIAGNÓSTICO 69
4.5.1 Nódulo de PPVV com capa 70
4.5.2 Nódulo PPVV sem capa 70
4.5.3 Cisto PPVV com capa.....70
4.5.4 Cisto PPVV sem capa.....71
4.5.5 Pólipo PPVV com capa.....71
4.5.6 Pólipo PPVV sem capa.....71
4.5.7 Edema de Reinke de PPVV com capa 72
4.5.8 Edema de Reinke de PPVV sem capa 72
4.6 AVALIAÇÃO DA ASSOCIAÇÃO ENTRE A QUALIDADE DA IMAGEM DO EXAME E O ACERTO NO DIAGNÓSTICO (AGRUPANDO AS CLASSIFICAÇÕES “MUITO POBRE/PODRE” E “MODERADA” PARA A QUALIDADE DE IMAGEM) 72
4.6.1 Nódulo PPVV com capa 73
4.6.2 Nódulo PPVV sem capa 73
4.6.3 Cisto PPVV com capa.....74
4.6.4 Cisto PPVV sem capa.....74
4.6.5 Pólipo PPVV com capa.....74
4.6.6 Pólipo PPVV sem capa.....75
4.6.7 Edema de Reinke de PPVV com capa 75

4.6.8 Edema de Reinke de PPVV sem capa 76
5 DISCUSSÃO 77
5.1 TRABALHOS SOBRE CAPA DE PROTEÇÃO 77
5.2 CUSTOS DA UTILIZAÇAO DE CAPA DE PROTEÇÃO 77
5.3 INTERPRETAÇÃO DA IMAGEM VIDEOLARINGOSCÓPICA.....78
5.4 VANTAGENS DO USO DA CAPA DIANTE O POP DA ABORL CCF 78
5.5 COMPARAÇÃO ENTRE OS ESTUDOS PUBLICADOS NA LITERATURA SOBRE A INTERPRETAÇÃO DAS LESÕES DE COBERTURA E A UTILIZAÇÃO DA CAPA ODONTOLÓGICA.....79
5.6 ESTATÍSTICA DA QUALIDADE DA IMAGEM.....79
6 CONCLUSÕES 81

1 INTRODUÇÃO

O exame da laringe é uma das etapas na consulta otorrinolaringológica e pode ser realizado com o auxílio de instrumentais, os quais visam a visualização laríngea. Diversos instrumentais, por exemplo o espelho de Garcia foram utilizados e muito se evoluiu nesta prática médica.

Historicamente, Bozzini (1807) foi o primeiro autor a descrever um dispositivo similar a um laringoscópio como um aparelho que era constituído por um sistema de dois tubos acoplados a um espelho com uma fonte de luz artificial (vela), usado para a visualização da nasofaringe e da hipofaringe. Já em 1829, Babington, com um aparelho de laringoscópio, realizou o exame da região supraglótica (BAYLE, 1996; ALBERTI, 1996; COOPER, 2004).

Atualmente, pode-se considerar que a laringoscopia indireta com laringoscópio rígido (LR) de fibra ótica de 70 graus é um dos métodos mais utilizados pelos otorrinolaringologistas (PAUL *et al*. 2012; LAEEQ *et al*. 2010; SUNKARANENI; JONES, 2011; COHEN *et al*. 2012). O avanço da tecnologia permitiu ainda acrescentar no exame uma câmera com *chip* no LR que proporciona a digitalização da imagem obtida, denominado, então, videolaringoscopia (VDL), o qual se trata de uma ferramenta eficaz para diagnóstico de lesões laríngeas (KAWAIDA; FUKUDA; KOHNO, 2002).

A ampla utilização da VDL na Otorrinolaringologia requer que a limpeza e o reprocessamento dos equipamentos utilizados durante a realização do exame ocorra de maneira a garantir a segurança dos pacientes, bem como a manutenção das óticas e endoscópios.

Nesse sentido, a Associação Brasileira de Otorrinolaringologia e Cirurgia Cérvico-Facial (ABORLCCF) patrocinou e aprovou Protocolo Operacional Padrão (POP) para processamento de materiais utilizados nos exames de videonasoscopia, VDL e videonasolaringoscopia nos consultórios e serviços de Otorrinolaringologia. O referido POP estabelece os procedimentos para limpeza e desinfecção das óticas rígidas e flexíveis, da porção terminal do cabo de fibra ótica em contato com a ótica, assim como da microcâmera e de seu cabo. Verificou-se que, após a aplicação do POP de limpeza e desinfecção de óticas nos equipamentos utilizados, a redução da carga biológica foi de 99,9415% (GRAZIANO, 2017).

O POP está em consonância com as normas e diretrizes sanitárias propostas pela Agência Nacional de Vigilância Sanitária (ANVISA, 2017), a qual validou recentemente o referido POP por meio de Nota Técnica emitida pela Gerência Geral de Tecnologia em Serviços de Saúde.

Entretanto, sabe-se que, por menores que sejam os riscos ao paciente, bem como os danos aos equipamentos, todo reprocessamento de artigos médicos hospitalares gera resíduos e está sujeito a falhas que comprometem suas qualidades. Ainda há que se considerar os custos gerados e a indisponibilidade do equipamento durante seu reprocessamento. Segundo Collins (2009), em Otorrinolaringologia, o reprocessamento adequado dos endoscópios é imperativo para prevenir a contaminação do dispositivo e os riscos posteriores de contaminação cruzada e infecção de pacientes. O autor afirma que os métodos de desinfecção de alto nível disponíveis, quando realizados corretamente, proporcionam segurança ao paciente. Porém, fatores relacionados a erro humano e/ou falha do dispositivo devem ser reconhecidos como possíveis causas de riscos na efetividade da desinfecção.

São necessárias, portanto, alternativas que considerem os riscos biológicos de infecção cruzada, bem como a biossegurança na redução da geração de resíduos e a otimização do uso dos equipamentos, como a utilização de métodos de barreira, bainhas ou capas protetoras, em exames de VDL (PLAAT *et al.* 2014a; PLAAT *et al*. 2014b; ELACKATTU *et al*. 2010; ALVARADO; ANDERSON; MAKI, 2009; BRETTHAUER *et al*. 2002; SILBERMAN, 2001; BAKER *et al.* 1999). No entanto, não se pode desconsiderar a necessidade da manutenção da qualidade da imagem, em especial, por se tratar de ferramenta eficaz no diagnóstico de lesões laríngeas.

Nos Estados Unidos, por exemplo, o uso de bainhas protetoras estéreis, que cobrem a porção do tubo de inserção do endoscópio, é considerado como método para diminuir o risco de contaminação cruzada entre os pacientes. No referido país, a *Food and Drug Administration* (FDA) exige que fabricantes de bainhas protetoras demonstrem as propriedades do invólucro como dispositivo de barreira com testes de laboratório apropriados (MUSCARELLA, 2007; BACKERS *et al.* 1999). Porém até o momento, mesmo em publicações internacionais, é escassa a produção científica acerca da avaliação da qualidade da imagem na VDL comparando-se o uso ou não de bainhas protetoras.

Segundo Plaat *et al.* (2014a; 2014b), as bainhas endoscópicas que cobrem o VDL foram aconselhadas por prevenir a contaminação cruzada, mas podem dificultar na condução/encaminhamento de aspectos diagnósticos da doença laríngea.

A carência de estudos que comparem a qualidade das imagens, especificamente na VDL com e sem o uso de capas protetoras, ou outros métodos de barreira, é ainda mais acentuada no cenário nacional. No Brasil não foram encontrados estudos acerca dessa temática, possivelmente devido à ausência de dispositivo (capa, bainha, invólucro) específico para VDL registrado e em concordância com as diretrizes e normativas sanitárias nacionais.

Posto isso, acredita-se que a utilização de Capa de Proteção de Câmera Intraoral descartável (CPCIO) pode atuar como barreira mecânica e impedir o contato do laringoscópio com a mucosa do paciente, de maneira que o contato ocorre apenas entre a CPCIO e os microrganismos da flora do indivíduo (patógenos ou não). Embora a CPCIO não tenha sido projetada com a finalidade de utilização em laringoscópios, é um produto comercializado no território nacional e de possível aplicabilidade na VDL.

Na tentativa de contribuir na construção do conhecimento acerca da temática abordada, o presente estudo apresenta como questão de pesquisa: *a qualidade da imagem em exames de VDL tradicional é mantida com o uso de capa de proteção de câmera intraoral descartável, a fim de possibilitar execução dos laudos dos exames de pacientes com lesões de laringe?*

Tem-se como hipótese a ser testada: *Existe diferença entre diagnósticos de exames VDL com câmera na ponta realizados com CPCIO e os diagnósticos de exames realizados sem a CPCIO.*

Na qual, admite-se:

Ho: Não existe diferença entre os diagnósticos.

H1: Existe diferença entre os diagnósticos.

1.1 OBJETIVO GERAL

Investigar a manutenção da qualidade da imagem em exames de VDL, com e sem CPCIO, para a execução dos laudos dos exames de pacientes com lesões de laringe.

1.2 OBJETIVOS ESPECÍFICOS

1. Avaliar a qualidade da imagem em exames de VDL tradicional, com e sem CPCIO.
2. Relacionar os laudos diagnósticos à qualidade da imagem obtida em exames de VDL tradicional, com e sem CPCIO.

2 REVISÃO DA LITERATURA

2.1 ANATOMIA E FISIOLOGIA DA LARINGE

A laringe é altamente diferenciada, integra o segmento do aparelho respiratório, porém desempenha não só função respiratória mas também fonatória. Além destas, a laringe atua como esfíncter, protegendo a via aérea da penetração dos alimentos durante a deglutição. Anatomicamente, situa-se na região infra-hióidea, acima da traqueia e abaixo da faringe, sendo formada por um arcabouço músculo-cartilaginoso (MOORE, DALEY, AGUR, 2014; DRAKE, VOGL, MITCHELL, 2010).

FIGURA 1 – VISÃO LATERAL DA LARINGE

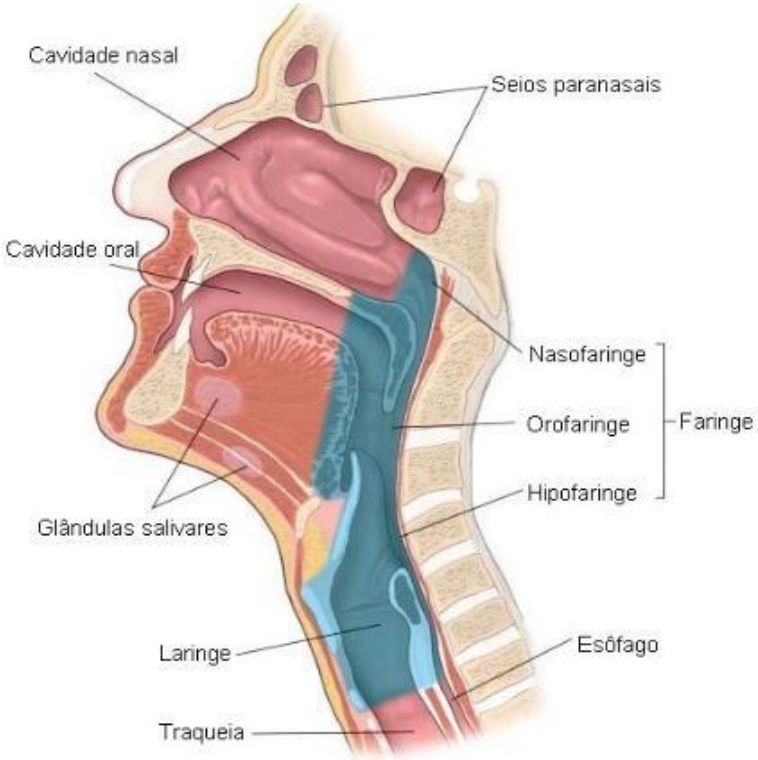

FONTE: NETTER, 2015, p. 69.
Legenda: A Figura 1 apresenta visão sagital da laringe e suas relações com a faringe, traqueia e coluna vertebral

O esqueleto da laringe consiste em 9 cartilagens unidas por ligamentos e membranas. É composta por 3 cartilagens ímpares – tireóidea, cricóidea e epiglótica – e 3 pares – aritenóidea, corniculada e cuneiforme. A cartilagem tireóidea possui forma de livro aberto. Os 2/3 inferiores de suas lâminas se fundem anteriormente no plano mediano, formando a proeminência laríngea, conhecida como “Pomo de Adão”. A margem posterior de cada lâmina se projeta superiormente como corno superior e

inferiormente como corno inferior. A margem superior e os cornos superiores fixam o hioide por meio da membrana tiro-hióidea. A parte mediana espessa dessa membrana é o ligamento tiro-hióideo mediano, e suas porções laterais são chamadas de ligamentos tiro-hióideos laterais. Esses ligamentos e o espessamento na sua margem livre – os ligamentos vocais – são partes do cone elástico, que fecha o ádito da laringe, exceto a rima da glote. Os cornos inferiores se articulam com as faces laterais da cartilagem cricóidea nas articulações cricotireóideas. Os principais movimentos dessas articulações são rotação e deslizamento da cartilagem tireóidea, o que resulta em mudanças do comprimento das pregas vocais (MOORE, DALEY, AGUR, 2014; DRAKE, VOGL, MITCHELL, 2010).

FIGURA 2 – CARTILAGENS DA LARINGE – VISÃO ANTERIOR

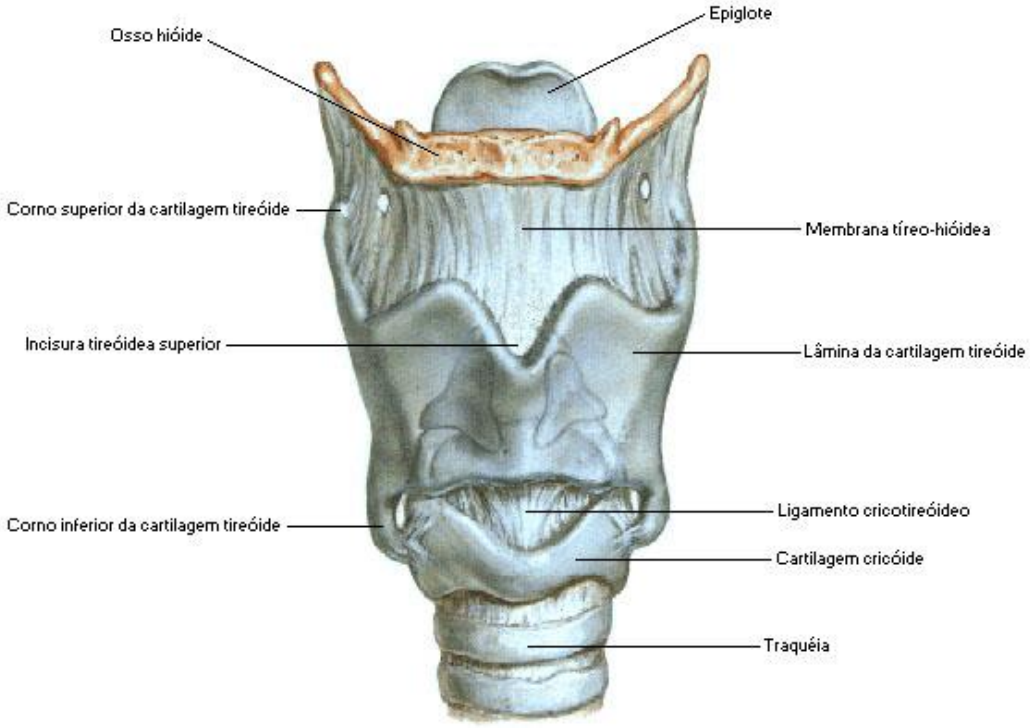

FONTE: NETTER, 2015, p. 79.
Legenda: A Figura 2 apresenta a visão anterior das cartilagens da laringe.

A cartilagem cricóidea tem o formato de um anel de sinete com seu aro em direção anterior. A parte posterior da cartilagem é chamada de lâmina e a parte anterior, de arco. A cartilagem se fixa na margem inferior da cartilagem tireóidea por meio do ligamento cricotireóideo mediano. As cartilagens aritenóideas possuem forma de pirâmides de três lados que se articulam com as partes laterais da margem superior da lâmina da cartilagem cricóidea. Cada cartilagem possui um ápice superiormente,

um processo vocal anteriormente e um grande processo muscular lateralmente. O ápice sustenta a cartilagem corniculada e se fixa na prega ariepiglótica; o processo vocal fornece fixação posterior para o ligamento vocal, já o processo muscular serve como uma alavanca na qual estão fixados os músculos cricoaritenóideos posterior e lateral (MOORE, DALEY, AGUR, 2014; DRAKE, VOGL, MITCHELL, 2010).

FIGURA 3 – CARTILAGENS DA LARINGE – VISÃO POSTERIOR

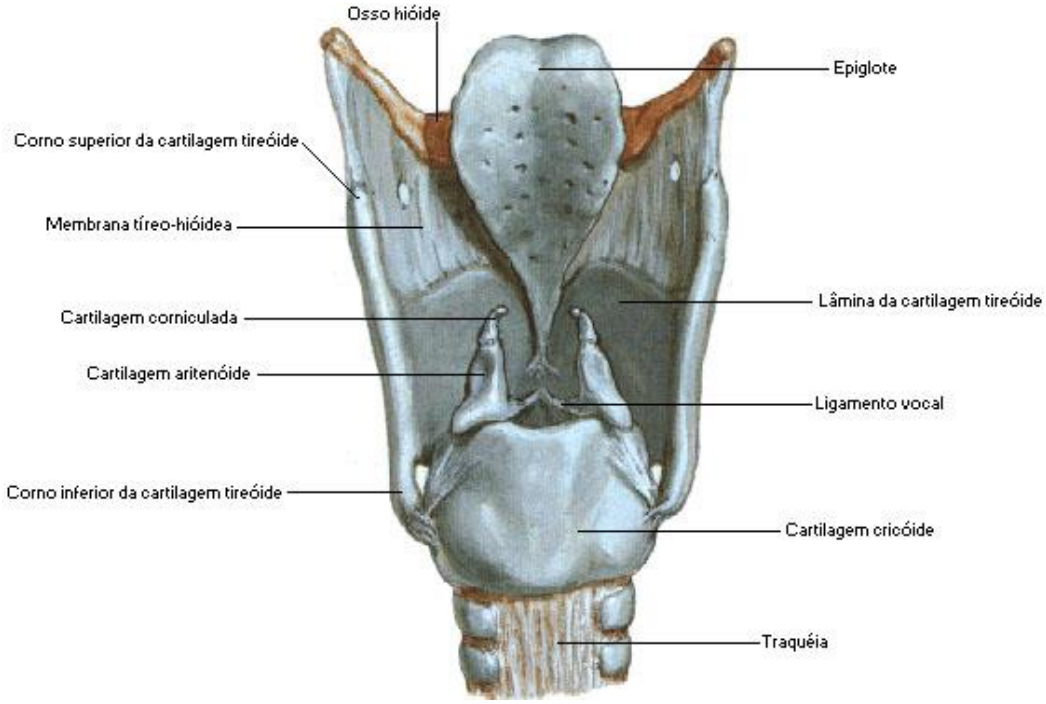

FONTE: NETTER, 2015, p. 79.
Legenda: A Figura 3 apresenta a visão posterior das cartilagens da laringe.

O ligamento vocal estende-se da junção das lâminas da cartilagem tireóidea anteriormente até o processo vocal da cartilagem aritenóidea posteriormente. O ligamento vocal forma o esqueleto da prega vocal, sendo a margem superior espessada e livre do ligamento cricotireóideo. (MOORE, DALEY, AGUR, 2014; DRAKE, VOGL, MITCHELL, 2010).

FIGURA 4 – INSERÇÃO DO LIGAMENTO VOCAL

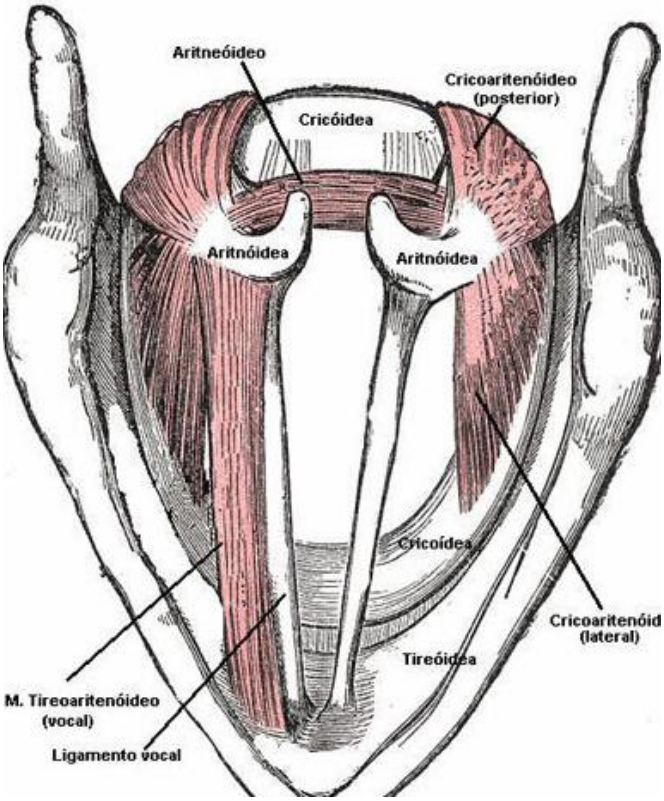

FONTE: NETTER, 2015, p. 80.
Legenda: A Figura 4 apresenta a inserção do ligamento vocal e suas relações com os músculos intrínsecos da laringe.

A cartilagem epiglótica situa-se posteriormente à raiz da língua e ao hioide e anteriormente ao ádito da laringe. A membrana quadrangular é uma folha submucosa fina de tecido conectivo que se estende entre as faces laterais das cartilagens aritenóidea e epiglótica. Sua margem inferior livre constitui o ligamento vestibular, o qual é recoberto pela prega vestibular. Essa prega situa-se acima da prega vocal e se estende da cartilagem tireóidea até a cartilagem aritenóidea. A margem superior livre da membrana quadrangular forma o ligamento ariepiglótico, que é recoberto com túnica mucosa para formar a prega ariepiglótica. As cartilagens cuneiforme e corniculada são pequenos nódulos situados na parte posterior das pregas ariepiglóticas (MOORE, DALEY, AGUR, 2014; DRAKE, VOGL, MITCHELL, 2010).

FIGURA 5 – LARINGE – VISÃO POSTERIORXXXXX

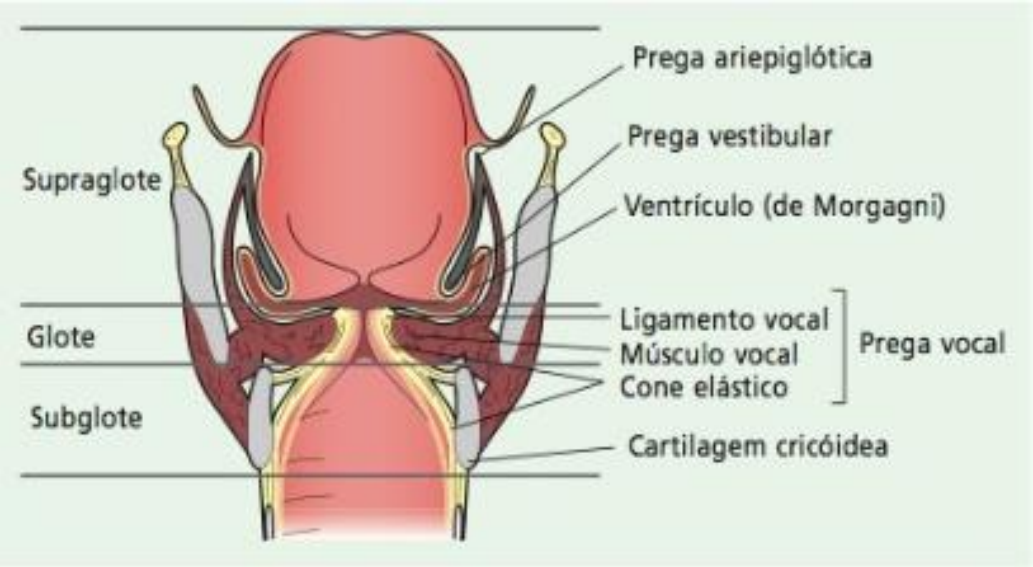

FONTE: CALDAS NETO *et al.,* 2011, p. 754.
Legenda: A figura 5 apresenta visão coronal da laringe e seus planos profundos.

As pregas vocais PPVV controlam a produção do som. O ápice de cada prega vocal projeta-se medialmente na cavidade da laringe. Cada prega vocal possui um ligamento vocal que consiste em tecido elástico espessado – formado pela margem livre medial do ligamento cricotireóideo lateral – além das camadas intermediárias e profundas da lâmina própria da cobertura da prega vocal. O músculo vocal (tireoaritenóideo) não faz parte do ligamento vocal e sim do corpo da prega vocal. As pregas produzem vibrações audíveis quando suas margens livres estão opostas durante a fonação, sendo o ar expirado com força intermitente. Na adução completa, as pregas formam um esfíncter eficaz que impede a entrada de ar (MOORE, DALEY, AGUR, 2014; DRAKE, VOGL, MITCHELL, 2010).

A glote compreende as PPVV, processos vocais, juntamente com a rima da glote – espaço entre as pregas em abdução. O formato da rima varia de acordo com a posição das pregas: durante a respiração comum, a rima é estreita e cuneiforme; na respiração forçada é larga e em forma de pipa. Já durante a fonação, as pregas vocais estão aproximadas, fazendo com que a rima possa não existir ou tenha formato de fenda (MOORE, DALEY, AGUR, 2014; DRAKE, VOGL, MITCHELL, 2010). As fendas podem ser classificadas em triangular, fusiforme, paralela, em ampulheta ou irregular.

A variação da tensão e comprimento das PPVV produz mudanças na intensidade do som da voz. A amplitude mais baixa da altura do som da voz dos

homens após a puberdade resulta do comprimento maior das pregas vocais (MOORE, DALEY, AGUR, 2014; DRAKE, VOGL, MITCHELL, 2010).

Na produção da voz, as pregas vestibulares, também chamadas de falsas pregas vocais, possuem importante função protetora e pouca ou nenhuma função na produção da voz (MOORE, DALEY, AGUR, 2014; DRAKE, VOGL, MITCHELL, 2010).

Em relação aos músculos da laringe, eles podem ser divididos em intrínsecos e extrínsecos. Os músculos extrínsecos movem a laringe como um todo, os músculos infra-hióideos abaixam o osso hiódeo e a laringe, e os músculos supra-hióideos e estilofaríngeo promovem a elevação dessas estruturas (MOORE, DALEY, AGUR, 2014; DRAKE, VOGL, MITCHELL, 2010).

FIGURA 6 – MÚSCULOS EXTRÍNSECOS DA LARINGE

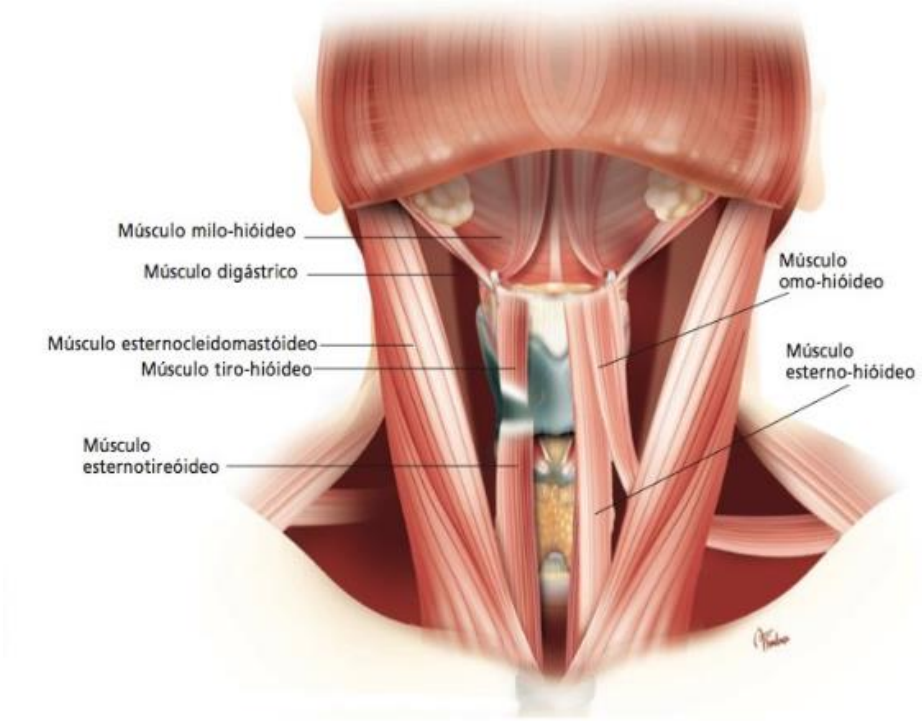

FONTE: CALDAS NETO *et al.*, 2011, p. 823.
Legenda: A Figura 6 apresenta, pela visão coronal, os músculos extrínsecos da laringe.

Os músculos intrínsecos da laringe estão intimamente relacionados com alterações do comprimento das PPVV e no tamanho e formato da rima da glote. Em relação à parte funcional, podem ser divididos em esfíncteres, adutores e abdutores, tensores e relaxadores (MOORE, DALEY, AGUR, 2014; DRAKE, VOGL, MITCHELL, 2010). O músculo tireoaritenóideo (TA) é considerado um adutor da prega vocal, principalmente na porção membranosa. Na sua porção medial, tem características

específicas, com relação direta na vibração das PPVV formando o corpo da prega vocal, sendo, dessa forma, chamado de músculo vocal.

a) Músculos interaritenóideos (IA): considerados adutores da prega vocal, principalmente na porção cartilaginosa.
b) Músculo cricoaritenóideo posterior (CAP): considerado um abdutor das pregas vocais e também faz função de músculo tensor.
c) Músculo cricoaritenóideo lateral (CAL): é um músculo adutor e também faz função de músculo tensor.
d) Músculo cricotireóideo (CT): é considerado o principal músculo tensor da prega vocal e pode ser adutor ou abdutor a depender da posição das pregas vocais.

Já a contração dos músculos cricoaritenóideos laterais, aritenóideos oblíquos e ariepiglóticos possuem ação esfinctérica, fechando o ádito da laringe como um mecanismo de proteção durante a deglutição (MOORE, DALEY, AGUR, 2014; DRAKE, VOGL, MITCHELL, 2010).

FIGURA 7 – MÚSCULOS INTRÍNSECOS DA LARINGE

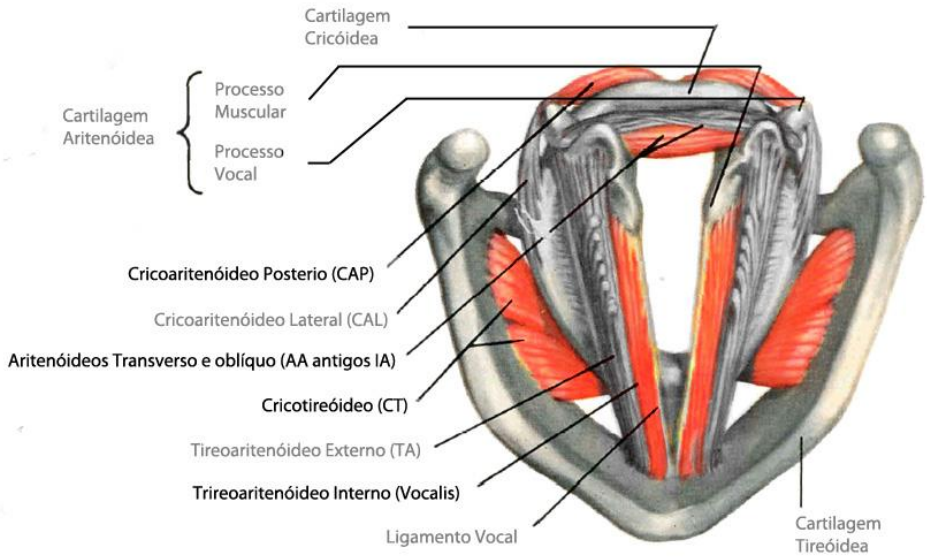

FONTE: NETTER, 2015, p. 80.
Legenda: A Figura 7 apresenta os músculos instrínsecos da laringe e sua relação com as cartilagens da laringe.

Os músculos que promovem a adução e abdução das pregas são capazes de abrir e fechar a rima da glote. Os músculos cricoaritenóideos laterais (CAL) são os principais músculos adutores que, quando contraídos, são capazes de girar as

cartilagens aritenóideas de modo que seus processos vocais movem-se medialmente. Essa ação somada à contração dos músculos aritenóideos transversos é capaz de produzir vibrações das PPVV durante a passagem de ar (fonação). Os músculos que promovem a abdução das PPVV são os cricoaritenóideos posteriores (CAP), que tracionam os processos musculares posteriormente, ampliando assim a rima da glote (MOORE, DALEY, AGUR, 2014; DRAKE, VOGL, MITCHELL, 2010).

FIGURA 8 – CICLO DE VIBRAÇÃO DAS PREGAS VOCAIS – VISÃO SUPERIOR E ANTERIOR

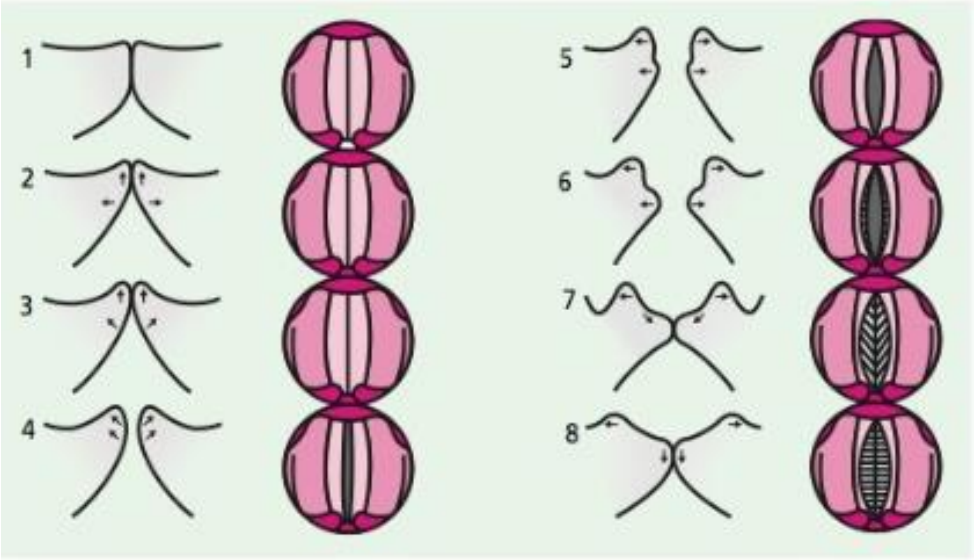

FONTE: CALDAS NETO, 2011, p. 770.
Legenda: A Figura 8 apresenta o ciclo vibratório normal, ilustrando o efeito de Bernoulli[1], com formação da onda que se propaga pela superfície da prega vocal.

Os principais músculos tensores são os cricotireóideos (CT), que inclinam ou tracionam a proeminência do ângulo da cartilagem tireóidea para frente e para baixo e em direção ao arco da cartilagem cricóidea, aumentando a distância entre a proeminência laríngea e as cartilagens aritenóideas. Isso faz com que os ligamentos sejam alongados e tensionados, elevando a altura do som da voz. Já em relação aos músculos relaxadores, os principais são os músculos tireoaritenóideos (TA), que são capazes de tracionar as cartilagens aritenóideas para a frente, em direção à

[1]Efeito Bernoulli é o mecanismo que ocorre quando uma alta velocidade do fluxo aéreo, em uma região de estreitamento anatômico, cria um aumento da energia cinética e uma queda na pressão perpendicular à direção do fluxo, causando uma aspiração das PPVV em direção ao lúmen e auxiliando na aproximação das PPVV, segundo Caldas Neto (2011).

proeminência laríngea (MOORE, DALEY, AGUR, 2014; DRAKE, VOGL, MITCHELL, 2010).

A ação antagonista dos músculos cricoaritenóideos posterior e lateral promove a abertura e o fechamento PPVV, podendo estas serem pressionadas uma contra a outra, determinando assim a chamada pressão de acoplamento. Isso ocorre em um determinado tempo – duração da fase de acoplamento – que corresponde ao período em que as pregas encontram-se mais unidas, mantendo a glote fechada. Esse processo está diretamente relacionado ao tônus, espessura e pressão de acoplamento das PPVV, levando assim ao enriquecimento do timbre, quanto maior for a duração (MOORE, DALEY, AGUR, 2014; DRAKE, VOGL, MITCHELL, 2010).

A vascularização da laringe é realizada pelos ramos das artérias tireóideas superior e inferior, que fornecem os ramos laríngeos superior e inferior respectivamente. A artéria laríngea superior supre a face interna da laringe e a artéria laríngea inferior promove a irrigação da túnica mucosa e dos músculos situados na parte inferior da laringe. A drenagem venosa é realizada pela veia laríngea superior, que drena para a veia jugular interna. Além dela, tem-se a veia laríngea inferior que desemboca na veia braquiocefálica esquerda (MOORE, DALEY, AGUR, 2014; DRAKE, VOGL, MITCHELL, 2010).

A inervação motora da laringe é realizada pelo nervo laríngeo recorrente (ou nervo laríngeo inferior) – ramo do nervo vago (X) – com exceção do músculo cricotireóideo, que é inervado pelo ramo extrínseco do nervo laríngeo superior – nervo misto que também é responsável pela inervação sensitiva da mucosa laríngea através do seu ramo interno (MOORE, DALEY, AGUR, 2014; DRAKE, VOGL, MITCHELL, 2010).

A voz depende de modificações físicas que afetam as PPVV como tônus, alongamento (tensão), espessura, massa muscular vibrátil, pressão de acoplamento, duração da fase de acoplamento. Além desses fatores, a voz depende diretamente da pressão sub e supraglótica, do escape de ar através da glote, da pressão atmosférica, densidade de gases contidos nos pulmões e posição da laringe (MOORE, DALEY, AGUR, 2014; DRAKE, VOGL, MITCHELL, 2010).

O tônus dos músculos tireoaritenóideos possui influência direta na qualidade da fonação. Através dele, pode-se obter mudanças no timbre e intensidade da voz. A tensão da prega vocal é dada pelo seu estiramento passivo, o que proporciona a

regulagem da altura tonal da voz, principalmente para formas agudas (MOORE, DALEY, AGUR, 2014; DRAKE, VOGL, MITCHELL, 2010).

As PPVV possuem a propriedade de adelgaçamento, o que confere a capacidade de alteração de espessura, ora para formas de grossas saliências, ora para finas lâminas. Essa mudança na conformação determina alteração de vibração das PPVV. O músculo da prega vocal possui comportamento variável, podendo ser bloqueado, deixando que somente a mucosa (cobertura) vibre – massa muscular vibrátil (MOORE, DALEY, AGUR, 2014; DRAKE, VOGL, MITCHELL, 2010).

FIGURA 9 – A GLOTE

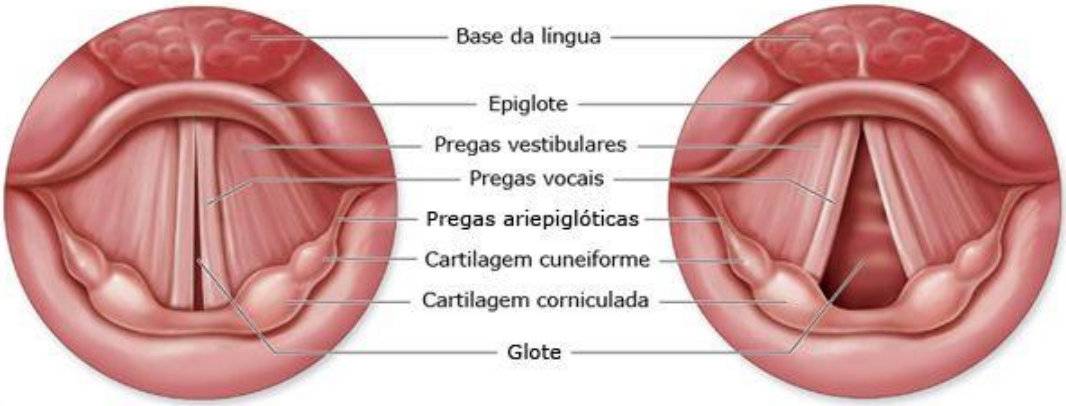

FONTE: NETTER, 2015, p.80.
Legenda: A figura 9 mostra a glote em adução à esquerda e em abdução à direita.

O epitélio de revestimento da laringe é constituído por diferentes tipos histológicos. Em áreas em que ocorre maior atrito, como face ventral e parte da face dorsal da epiglote e PPVV, o revestimento epitelial é do tipo estratificado pavimentoso não queratinizado. O restante da laringe é formado por tecido do tipo respiratório – pseudoestratificado cilíndrico ciliado – com presença de cílios que movem o muco para ser deglutido na faringe (JUNQUEIRA, CARNEIRO, 2013).

Todo esse aparato anatômico com movimento dinâmico e que promove o aumento da resistência ao ar muda a temperatura deste quando inspirado e sofre influência da temperatura, do meio, assim como de vasos, músculos e alternância da inervação ou tônus musculares.

A principal alteração que aparece em lesões da prega vocal é caracterizada por disfonia (GOULD, 1995). Dessas lesões, mais de 50% apresentam alteração benigna da mucosa das PPVV (BASTIAN, 1998). Estatisticamente, estudos relatam que as

maiores frequências estão em cistos, edema de Reinke, nódulo e pólipo (MELO *et al.,* 2001). Nessa direção, destaca-se que o uso de VDL é uma importante ferramenta no diagnóstico dessas lesões (Paul *et al.,* 2013).

2.2 DOENÇAS BENIGNAS DE PPVV

As patologias benignas da laringe podem ser de origem epitelial, conjuntiva ou cartilaginosa. Dentre os vários sintomas, os principais ou mais comumente referidos são disfonia (rouquidão) e/ou sensação de corpo estranho na garganta. O diagnóstico dessas patologias é feito baseado na história clínica com a avaliação da qualidade vocal, exame físico e propedêutica armada: VDL, nasofibroscopia, estroboscopia, tomografia computadorizada (TC), ressonância nuclear magnética (RNM), laringoscopia direta, biópsia, dentre outros (JOHNS, 2003).

A seguir se fará breve descrição das mesmas, que foram utilizadas no trabalho aqui proposto, por serem as mais comuns e de fácil diagnóstico pela VDL.

2.2.1Nódulos de PPVV

Nódulos de PPVV são espessamentos mucosos, geralmente bilaterais, na grande das vezes simétricos, localizados na extremidade livre e na superfície inferior próxima ao ponto médio da porção membranosa das pregas vocais, podendo ser de tamanhos diferentes pela assimetria anatômica e/ou vibratória entre as PPVV (JOHNS 2003).

O trauma vocal ininterrupto na mucosa das PPVV decorre principalmente, do abuso ou uso incorreto da voz, resultando em nódulo. Os microtraumas que atuam na cobertura das PPVV ficam mais intensos no ponto de amplitude máxima do movimento muco-ondulatório localizado na borda da região central da porção membranosa da prega vocal. A soma de forças geradas pelo efeito Venturi explicado pelo princípio de Bernouilli é capaz de gerar alterações na camada superficial da lâmina própria (Espaço de Reinke) (JOHNS, 2003).

Possivelmente, os microtraumas causam um processo que se inicia com vasodilatação e congestão vascular, resultando em acúmulo de líquido na camada superficial da lâmina própria. A má drenagem linfática nessa região proporciona o acúmulo e o processo evolui com hialinização, seguida de proliferação de fibroblastos com organização e fibrose do tecido conjuntivo (NEVES, 2004).

Os achados histopatológicos caracterizam-se por alterações epiteliais do tipo queratose, disqueratose, hiperqueratose e espessamento da membrana basal. Há acúmulo de colágeno na submucosa. Já a técnica imuno-histoquímica identifica a camada proteica na lâmina própria com intensa deposição de fibronectina na camada superficial da lâmina própria. Esta é produzida por fibroblastos que ajudam para a formação de cicatriz (NEVES, 2004).

A anatomia da prega vocal pode contribuir para formação de nódulos. Crianças e mulheres adultas apresentam nódulos vocais com mais frequência. As mulheres apresentam valor médio de proporção glótica igual ou semelhante a 1; homens em torno de 1,3 e crianças ao redor de 0,8. Baixos índices de proporção glótica são causa de fechamento glótico incompleto e formação de fenda triangular médio-posterior e, por consequência, é nessa região das PPVV que ocorrem mais comumente os nódulos, uma vez que a amplitude da vibração da mucosa é máxima (JOHNS, 2003). Há ainda outras causas associadas à gênese de nódulos, como infecções de vias aéreas superiores, crises alérgicas e refluxo gastroesofágico. A principal causa de nódulos vocais está associada ao uso incorreto da voz, caracterizada por disfonia persistente ou recorrente e aguda, acompanhada de história de abuso vocal. O paciente associa o início da disfonia a episódio de infecção de vias aéreas superiores (IVAS), negligenciando outros aspectos comportamentais agregados. A intensidade da voz, bem como o aspecto, são percebidos como voz rouca ou soprosa. O paciente pode apresentar dor e fadiga vocal.

Com a laringoscopia indireta observam-se lesões brancas e brilhantes, com base alargada, simétricas, indistinguíveis da mucosa normal, situadas na junção dos terços anterior e médio das PPVV, podendo variar em tamanho, cor, simetria e contornos dependendo do tempo de história e o uso da voz

FIGURA 10 – NÓDULO

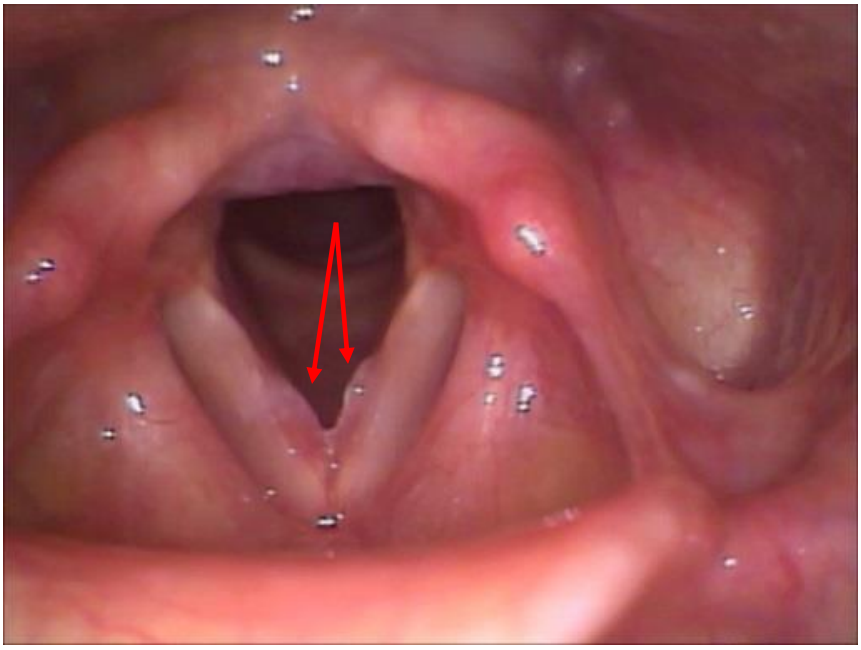

FONTE: NEVES, 2004
Legenda: Na figura 10 as setas apontam para nódulos vocais.

2.2.2Cistos de PPVV

A lesão cística de prega vocal trata-se de cavidade fechada delimitada por uma cápsula revestida por tecido epitelial. Sob essa definição, são conhecidos dois tipos de cistos vocais verdadeiros: o de retenção mucosa e o epidermoide.

O cisto de retenção mucosa apresenta uma parede fina de revestimento constituído por tecido epitelial cilíndrico e tem em seu interior acúmulo de material PAS-positivo. É frequentemente translúcido e apoiado na margem livre das PPVV. Sua origem seria de glândula anômala congênita posicionada fora do local habitual e que inflama devido a fonotrauma. Esse tipo de cisto é considerado de origem adquirida e, portanto, não é tido como pertencente ao grupo das alterações estruturais mínimas de cobertura.

O cisto epidermoide apresenta um epitélio de revestimento malpighiano, pluriestratificado, em cujo interior há acúmulo de produto de descamação epitelial. Localiza-se no plano subepitelial ou submucoso. A origem é de fonotrauma repetido, o que causa microfissuras e invaginação do epitélio para o interior das PPVV. Outra hipótese é de que seja congênito e que um núcleo de inclusão epidermoide anômalo sofreria processo de evolução cística.

A lesão cística epidermoide causa rigidez da lâmina própria da mucosa com o fechamento glótico, que se apresenta completo ou com fenda dependendo das dimensões do cisto. O paciente apresenta dificuldade para regular a intensidade, tensão, aspereza, soprosidade e instabilidade da voz mediante demanda vocal.

Com a VDL vê-se, na lesão típica, uma esfera de coloração amarelo-esbranquiçada localizada em plano submucoso, provocando abaulamento na borda da prega vocal, que pode ser visualizada por transparência do epitélio mucoso. Mas, na maioria das vezes, as lesões se apresentam como um pequeno espessamento inflamatório da prega vocal, acompanhado de hiperemia de mucosas adjacentes e ectasia vascular.

FIGURA 11 – CISTO

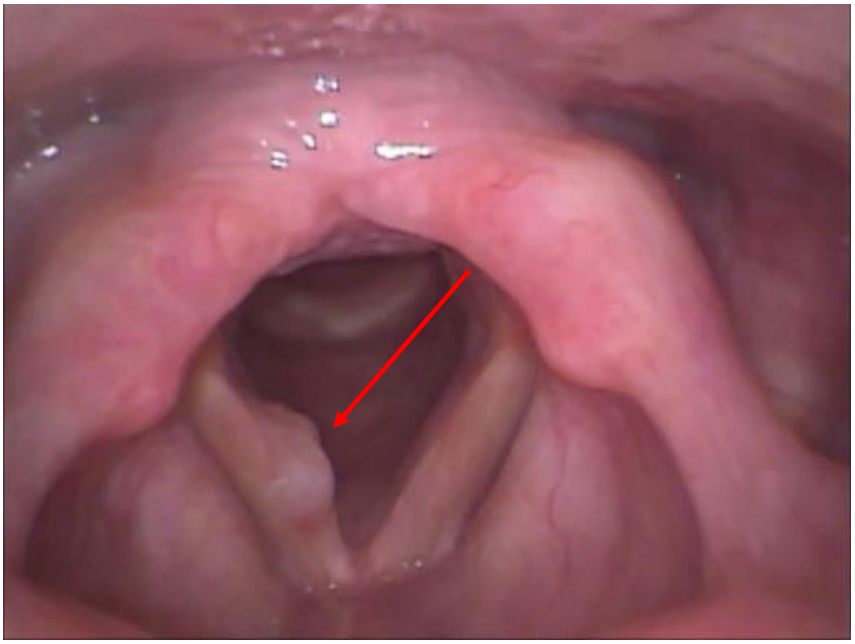

FONTE: MARTINS, 2003.
Legenda: Na Figura 11 a seta aponta para a lesão cística de prega vocal direita.

2.2.3Pólipos de PPVV

Pólipos de PPVV possuem grande variabilidade quanto a forma, tamanho e coloração e, normalmente localizam-se na borda livre da metade anterior da porção membranosa da prega vocal, sendo habitualmente unilaterais e, quando bilaterais, podem ser assimétricos. A implantação pode ser séssil ou pediculada, sendo possível, no segundo caso, a presença de movimentos pendulares da lesão durante a respiração (JOHNS, 2003).

Há dois tipos de pólipos: os mucosos (gelatinosos ou fibrosos) e os angiomatosos. Pólipos mucosos gelatinosos têm as seguintes características: translúcidos, gelatinosos, amolecidos, com material liquefeito, as paredes são finas e podem apresentar pequenos vasos sanguíneos. Os pólipos mucosos fibrosos caracterizam-se por coloração rósea ou esbranquiçada, paredes espessas e, eventualmente, áreas de leucoplasia. Quanto aos pólipos angiomatosos caracterizam-se por lesões escuras, avermelhadas e apresentam vascularização abundante, bem como presença de sufusão hemorrágica no espaço de Reinke (JOHNS, 2003).

A origem do desenvolvimento de pólipos vocais está relacionada com trauma da vascularização da região do espaço de Reinke, sendo a lesão vascular e com extravasamento de líquidos. A dificuldade de drenagem linfática que dificulta a reabsorção de líquidos, com consequente processo de proliferação tecidual, resultaria na formação de pólipos vocais. Assim, os pólipos se localizam mais comumente na região anterior das PPVV, pois é nessa localização que as forças de avulsão sobre a vascularização da lâmina própria são mais intensas. O início do quadro se dá após trauma vocal intenso e agudo (como grito ou demanda vocal episódica e intensa) (SAKAE, 2004).

Histologicamente, observa-se membrana basal normal, estroma com abundante vascularização, depósito de fibrina e pouca reposição de colágeno. O espessamento da membrana basal e alta concentração de fibronectina, característicos de nódulos, estão ausentes nos pólipos (NEVES, 2004).

Os pólipos ocorrem em qualquer idade ou sexo, são mais comuns em adultos do sexo masculino entre 30 e 45 anos de idade e duas vezes mais frequentes em homens que em mulheres.

O paciente refere disfonia persistente associada a períodos de afonia aguda. O impacto da qualidade vocal depende do tamanho, da localização e da mobilidade da lesão. A disfonia é variável, podendo se apresentar como rouca, soprosa, com dificuldade na variação de intensidade. Os pólipos podem gerar fendas glóticas secundárias de formas variáveis. Pólipos pediculados e móveis, quando deslocados para cima, interferem menos na aproximação das PPVV e, consequentemente, na qualidade vocal. Sensação de corpo estranho e desconforto na garganta podem estar presentes.

Com a realização da VDL verifica-se: pólipos mucosos, caracterizados como lesões translúcidas, acinzentadas com pouca vascularização, e pólipos

angiomatosos, avermelhados, protuberantes, podendo ser multinodulares. Formas mistas (mucosa/angiomatosa) dependem da extensão da resposta inflamatória e da fibrose.

FIGURA 12 – PÓLIPO

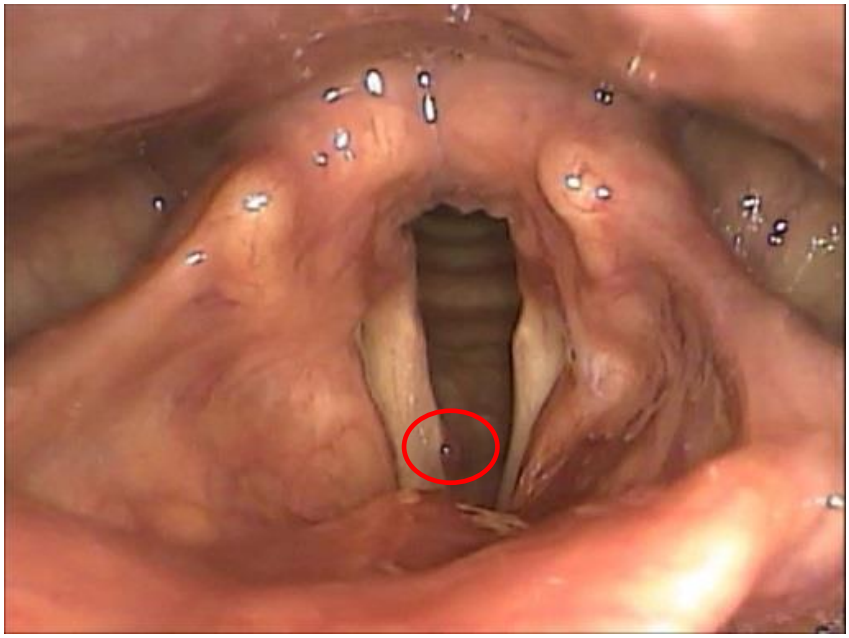

FONTE: NEVES, 2004.
Legenda: Na Figura 12 o círculo identifica o pólipo de prega vocal direita.

2.2.4Edema de Reinke de PPVV

Edema de Reinke é o acúmulo de líquido ou material gelatinoso (ou ainda semissólido) na camada superficial da lâmina própria (espaço de Reinke) das PPVV, estando fortemente associado ao tabagismo de longa data, refluxo faringolaríngeo e abuso vocal. É rara a incidência de leucoplasia sobre o edema. Quando persiste após tratamento indica-se a decorticação (JOHNS 2003).

O espaço de Reinke é um espaço virtual limitado anteriormente pela comissura anterior e posteriormente pelo processo vocal da cartilagem aritenoide, medialmente pelo epitélio de revestimento e lateralmente pelo ligamento vocal. Superior e inferiormente, estende-se até a zona de transição do epitélio escamoso para o epitélio colunar pseudoestratificado.

A exposição crônica ao cigarro é o principal fator de desenvolvimento do edema de Reinke, associado ao uso abusivo da voz. A baixa drenagem linfática gera o acúmulo de líquidos, congestão e estase vascular que não são rapidamente absorvidos, de modo que se organizam e se tornam permanentes.

Histologicamente, há um espessamento da membrana basal que se dá difusamente com aumento da espessura de vasos sanguíneos. Não se pode caracterizar os mucopolissacarídeos, pois são variáveis (NEVES, 2004).

O edema de Reinke acomete indivíduos acima dos 40 ou 50 anos de idade. Há predomínio no sexo feminino por procura espontânea, embora se acredite que acometa homens e mulheres igualmente (JOHNS, 2003).

O paciente se queixa de rouquidão persistente, lentamente progressiva, principalmente em indivíduos que fumam muito e fazem uso intensivo da voz. Pode estar associado a sintomas de refluxo gastroesofágico. A voz é fluida, aveludada e grave (NEVES, 2004).

Na VDL visualizam-se PPVV aumentadas pela formação de grandes “bolsas” de aspecto gelatinoso e flácido que se movimentam durante a respiração (NEVES, 2004).

FIGURA 13 – EDEMA DE REINKE

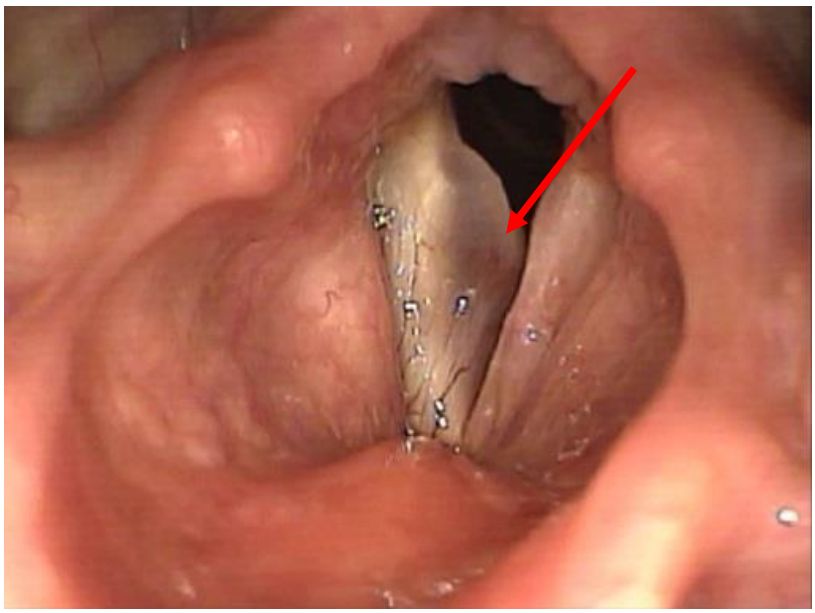

FONTE: NEVES, 2004.
Legenda: Na figura 13, seta aponta para o edema de Reinke. As lesões, pela localização e características, demandam exames específicos para determinação do diagnóstico e encaminhamento da conduta/tratamento

2.3 A VIDEOLARINGOSCOPIA

Segundo Plaat *et al.* (2014a), a visualização da laringe é essencial no diagnóstico da doença laríngea. Uma das técnicas mais utilizadas, a laringoscopia de fibra ótica, foi introduzida nos anos 70 do século passado. Porém, na última década,

a laringoscopia de *chip* distal (DCL) com processamento de imagem digital apresentou resultados promissores.

O uso de laringoscopia flexível no consultório aumentou a capacidade de avaliar a laringe em indivíduos que podem não tolerar o exame de espelho ou naqueles que necessitam de visualização melhorada. Essa tecnologia permite um exame menos dependente da habilidade do operador e/ou colaboração do doente do que a laringoscopia espelhada, bem como uma visão ampliada da laringe, possibilitando o arquivamento do exame, além de ser bem tolerada (PAUL *et al*., 2013).

O uso de laringoscópio rígido permite melhor visualização das estruturas e possíveis alterações laríngeas, sendo considerado um método preciso e eficaz por diversos autores (SCHWARTZ *et al.*, 2009; POSSAMAI; HARTLEY, 2013; PAUL *et al.* 2013).

Em 1994, Yanagisawa já apontava vantagens do uso de vídeo, a assim chamada videografia, na documentação e ensino da endoscopia de ouvido, nariz e laringe. Segundo o autor, esse método permite: (1) documentação de anatomia, fisiologia e patologia de estruturas profundas da orelha, nariz e garganta; (2) ensino de procedimentos cirúrgicos delicados, como cirurgia laríngea e outros procedimentos endoscópicos; (3) produção instantânea de cópias impressas de alta qualidade de imagens de vídeo para ensinar e registros de pacientes; (4) reprodução instantânea e visualização repetida por meio de uma análise em câmera lenta ou quadro a quadro; (5) visualização simultânea por um público pequeno ou grande; (6) digitalização de imagem para armazenamento no computador para posterior análise.

Paul *et al.* (2013) realizaram estudo com especialistas cujo objetivo foi quantificar prospectivamente a precisão diagnóstica apenas por meio da história e exame físico apenas, comparando com VDL e videolaringoestroboscopia, usando laringoscopia direta como padrão-ouro, em pacientes disfônicos. Os resultados revelaram que a precisão do diagnóstico aumentou substancialmente após a imagem da laringe (68,3%), tanto para laringoscopia flexível quanto para estroboscopia, confirmando o valor da visualização laríngea (laringoscopia flexível e estroboscopia) em pacientes disfônicos, e a falta de precisão da história e exame físico interferiram apenas na determinação do diagnóstico em pacientes com rouquidão.

SPAUNDING (1968), classificou os materiais e as respectivas esterilizações recomendadas e então, o videolaringoscópio é classificado como Semicríticos. Nessa

categoria estão itens que entram em contato com a pele não intacta ou membranas mucosas, como os equipamentos de terapia respiratória e anestesia e endoscópios flexíveis. Tais equipamentos devem ser processados com desinfecção de alto nível para eliminar todos os micro-organismos. O CDC (*Center of Disease Control and Prevention*) em 2008, formatou *GUIDELINE* que trata de normativas para desinfeção e esterilização no qual para os laringoscópios deve-se utilizar desinfeção com solução germicida associada métodos de barreira, sendo esses considerados métodos de desinfecção de alto nível.

A ABORL CCF, em 2012, desenvolveu um POP em que normatiza o procedimento para desinfeção de matérias semicríticos. Nele estipulou-se que os materiais dessa classificação devem utilizar o Expurgo, com profissionais treinados, fazendo uso de EPI, uso de escova macia e panos limpos para procedimento de limpeza e desinfecção: mergulhar após limpeza em detergente neutro líquido com ou sem enzimas, respeitando o tempo de imersão recomendado pelo fabricante: após, enxaguar em água corrente filtrada, secar com panos descartáveis; secar a ótica e aplicar Álcool 70% para realizar a desinfecção, esfregando por 30 segundos, em todos os sentidos, por três vezes consecutivas, com intervalos de 10 segundos entre as aplicações; armazenar o equipamento em um recipiente de plástico duro, limpo e igualmente desinfetado com Álcool 70%, caso os materiais não sejam utilizados imediatamente. Todos os exames devem ser devidamente registrado em um livro de ocorrência contendo a data e hora do exame, nome do paciente, CID da patologia do paciente, nome do médico que realizou o exame, nome do colaborador que processou a limpeza e desinfecção, método de limpeza e desinfecção e número de série do equipamento. Todo processo dura entre 8 e 15 min. Procedimento considerado desinfecção de nível intermediário (GRAZIANO, 2017). Em 2017, a ANVISA reconhece e acolhe esse POP como adequado.

2.3.1 Uso de bainhas protetoras e processamento do instrumental e segurança do paciente na videolaringoscopia

Um dos desafios no controle de infecção, especificamente na Otorrinolaringologia, é a desinfecção do endoscópio. O endoscópio rígido ou flexível é o instrumento de escolha para a maioria dos otorrinolaringologistas, pois podem usar esse equipamento várias vezes nos consultórios (DANINO *et al.,* 2016). Porém, uma desvantagem dos endoscópios é o risco de contaminação cruzada, motivo pelo qual

as bainhas estéreis e descartáveis podem ser indicadas como métodos de barreira na prevenção à infecção (PLAAT *et al*., 2014a).

A introdução de capas protetoras ou bainhas descartáveis específicas para o revestimento de nasofaringolaringoscópios é mencionada na literatura (SILBERMAN, 2001) a partir de 1993. Entretanto, nesse período as bainhas deviam ser insufladas para a sua aplicação ao instrumento, o que dificultava o manuseio e ocasionava uma série de problemas na realização do exame. Devido às dificuldades na utilização dessa bainha, foram realizadas adaptações e, após anos de pesquisa, foi lançada uma nova bainha, que se mostrou efetiva e segura, sendo aprovada pelo *Food and Drug Administration* (FDA) norte-americano. O novo sistema, chamado de "*Endosheath*", foi recomendado no estudo de Silberman (2001) e considerado uma opção viável para uso em Otorrinolaringologia, por ser de aplicação, conferir maior proteção ao paciente e não afetar parâmetros diagnósticos do nasofaringolaringoscópio.

Em artigo de revisão acerca da segurança do paciente em Otorrinolaringologia (DANINO *et al.*, 2016), evidenciou-se a desinfecção do nasoendoscópio flexível, além de aspectos como erros de medicação e de diagnóstico, cirurgia em local errado, entre outros. Segundo os autores, diversos trabalhos compararam formas diferentes de reprocessamento do equipamento e demonstraram que o uso de imersão em solução germicida ou uso de bainha protetora é equivalente na contagem microbiana remanescente após a desinfecção. A principal diferença entre os métodos foi o tempo necessário para completar cada método de desinfecção. Enquanto o tempo gasto usando o método da bainha durou em média 89 segundos, a imersão no líquido germicida levou 840 segundos. Os autores citaram também ensaio clínico controlado aleatorizado de 100 pacientes, o qual não mostrou culturas positivas após o uso de *endosheaths*, bem como que nenhum vazamento foi relatado nos 755 pacientes analisados em estudos publicados envolvendo esse uso.

Collins (2009) também aponta o uso de bainhas plásticas descartáveis como opção no reprocessamento de nasofaringoscópios flexíveis. O autor descreve que dispositivos plásticos, os *Endosheaths* de uso único, projetados para caber confortavelmente no final dos endoscópios flexíveis, fornecem uma barreira mecânica contra a contaminação do endoscópio flexível. Os *Endosheaths* de endoscópios passaram por testes extensivos e não foram relatados defeitos nesses dispositivos utilizados em Otorrinolaringologia. Porém, destaca-se que, além da bainha, a limpeza

mecânica, o uso de um agente enzimático e a limpeza com álcool 70% continuam sendo recomendados.

Em estudo realizado por Backer *et al.* (1999), cujo objetivo foi testar a possibilidade de transmissão viral através de bainhas de endoscópio “defeituosas” com furos a *laser*, concluiu-se que o uso adequado de uma bainha de endoscópio, somado à limpeza meticulosa desse equipamento, seguido de um passo de desinfecção de nível intermediário e combinado com técnica asséptica cuidadosa, possibilita reprocessamento em tempo hábil e fornece uma combinação segura para o paciente.

Segundo Backer e colaboradores (1999), as bainhas de endoscópio, consideradas pelo FDA como barreiras protetoras (nem todas as bainhas foram autorizadas com essa designação) demonstraram ser barreiras efetivas à passagem viral. Para tanto, os fabricantes realizam testes de garantia de qualidade para assegurar que todas as bainhas estejam intactas. Porém, há a possibilidade de defeito que permita a passagem microbiana, bem como o usuário quebrar a assepsia e contaminar o endoscópio diretamente. Recomenda-se, portanto, que um passo de reprocessamento seja combinado com o uso da bainha. Segundo os autores (BECKER *et al*, 1999), o passo de reprocessamento não precisa ser de desinfecção de alto nível, mas se trata de uma limpeza meticulosa seguida de desinfecção de nível intermediário. A desinfecção de nível intermediário irá inativar lipídios e alguns vírus não lipídicos, fungos, tuberculose, *Mycobacterium* e a maioria das bactérias, mas não esporos bacterianos. Os desinfetantes de nível intermediário incluem hipocloritos, álcool etílico ou isopropílico com 60% ou mais, fenólicos e iodóforos.

Em revisão realizada por Muscarella (2007a), acerca do reprocessamento de laringoscópios flexíveis, observou-se que algumas práticas estão inadequadas ou são inconsistentes. Em contraponto, o autor refere que as bainhas descartáveis para prevenir a contaminação e o contato dos pacientes com laringoscópios flexíveis e outros tipos de endoscópios podem ser utilizadas na prática clínica. Além de aumentar o rendimento do paciente e potencialmente reduzir a importância, dependência e tempo de inatividade associados ao reprocessamento e seus produtos químicos associados, essas barreiras protetoras podem reduzir, ainda mais, o baixo risco relatado de transmissão de doença de paciente a paciente, associado a laringoscópios reutilizáveis reprocessados e usados sem bainha. Apesar de os potenciais benefícios de usar uma bainha descartável para cobrir um laringoscópio flexível (e rígido), a

margem de segurança fornecida por esta tecnologia é controversa. As preocupações de que as bainhas descartáveis podem fornecer um falso nível de segurança e proteção ao paciente foram expressas, devido à possibilidade de a bainha ser violada durante o uso, resultando em contaminação do laringoscópio "protegido", ou pelo fato de que o laringoscópio possa ser contaminado por mãos ou luvas sujas durante qualquer momento na aplicação ou remoção da bainha no laringoscópio.

Muscarella (2007a) afirma que as diretrizes publicadas pela FDA reconhecem que as bainhas reduzem, mas não eliminam o risco de contaminação do instrumento nem suprem a necessidade de reprocessamento após cada uso. Especificamente, a FDA recomenda que o laringoscópio flexível seja limpo, submetido à desinfecção de nível intermediário após a remoção da bainha potencialmente contaminada e antes da aplicação de uma bainha nova, desde que o fabricante tenha demonstrado que a bainha fornece uma barreira suficientemente protetora para evitar a contaminação do laringoscópio nas piores condições. Caso contrário, desinfecção de alto nível ou esterilização é necessária. Muscarella (2007a) considera, entretanto, que a recomendação da FDA pode ser inadequada e representar um risco de infecção, uma vez que a desinfecção intermediária não é esporicida e está contraindicada para o reprocessamento de laringoscópios flexíveis e outros tipos de instrumentos semicríticos. Após a remoção da bainha, a desinfecção de nível intermediário só seria indicada se o instrumento semicrítico, por exemplo, por seu *design* ou construção, não pudesse "tolerar" a desinfecção de alto nível ou esterilização.

Acerca do reprocessamento de laringoscópios rígidos, Muscarella (2007b) comenta que não há consenso ou conjunto formal de diretrizes publicadas ou aprovadas por organizações profissionais. O autor revisou orientações, padrões e relatórios clínicos publicados na literatura médica norte-americana com o objetivo de avaliar o risco de infecção nosocomial associada ao uso de laringoscópios rígidos e determinar os requisitos mínimos de reprocessamento. Os resultados encontrados revelaram que as recomendações de algumas diretrizes e padrões para o reprocessamento de laringoscópios rígidos são incompletas, inadequadas e inconsistentes entre si, bem como falta padronização das práticas para reprocessamento deste instrumental. Portanto, recomenda-se que seja desenvolvida uma declaração de consenso, o qual padronize o reprocessamento de laringoscópios rígidos, como também exija limpeza seguida de desinfecção (ou esterilização) de alto nível e secagem da lâmina e alça do laringoscópio rígido para prevenir a infecção

nosocomial, independentemente do uso de barreira protetora ou bainha durante o procedimento.

Alvarado, Anderson e Maki (2009) realizaram ensaio clínico prospectivo randomizado para avaliação microbiológica de uma bainha de poliuretano descartável estéril, aplicada em nasofaringoscópio. Foram utilizados três nasofaringoscópios flexíveis de 30 cm (Olympus ENF, Type P4, Olympus America Inc.) para examinar a nasofaringe e a laringe de 100 pacientes selecionados aleatoriamente. Para realização dos exames, o eixo de inserção dos nasofaringoscópios foi coberto com a bainha de barreira microbiana descartável estéril feita de poliuretano. Foram obtidas duas culturas de cada nasofaringoscópio: A) da cabeça de controle e B) do eixo - em três amostragens distintas: 1) na linha de base, antes da aplicação da bainha e execução do exame; 2) imediatamente após o procedimento endoscópico e após a remoção da bainha; 3) após limpeza enzimática, desinfecção com álcool 70% e secagem ao ar. O procedimento de desinfecção consistiu em limpeza vigorosa do nasofaringoscópio com gaze embebida em detergente enzimático, enxágue em água corrida, secagem com gaze, limpeza completa com gaze embebida em álcool 70% e, então, o equipamento foi pendurado verticalmente para secar ao ar. A cultura pós-desinfecção foi obtida, aproximadamente, 10 minutos depois.

Os resultados do estudo *op. cit.* revelaram que houve identificação de crescimento de bactérias em 16 cabeças de controle e seis eixos antes do procedimento, de 13 cabeças e um eixo imediatamente após o procedimento, nenhum dos instrumentos após a limpeza, desinfecção com álcool 70% e secagem. Nenhuma bainha mostrou perda de integridade da barreira no teste de vazamento. Os autores consideram que o uso de uma bainha de poliuretano descartável e estéril de alta qualidade, em nasofaringoscópio durante exame clínico, combinado com limpeza detergente enzimática e desinfecção com etanol a 70%, pode fornecer um instrumento confiável e descontaminado, pronto para o paciente, eliminando a necessidade de desinfecção de alto nível dos endoscópios (ALVARADO; ANDERSON; MAKI, 2009).

Investigação semelhante foi realizada por Elackattu *et al.* (2010) com objetivo de avaliar a eficácia da utilização de bainha estéril para prevenir a contaminação cruzada quando se utiliza um nasofaringoscópio em clínica de Otorrinolaringologia. Trata-se de um estudo caso-controle, no qual o grupo de controle foi composto por nasofaringoscópios que, após utilizados, sofreram reprocessamento com imersão em germicida, enquanto o grupo experimental foi protegido por meio de equipamentos

revestidos com bainha estéril descartável, lavagem com detergente enzimático e desinfecção com álcool 70%, sem imersão em solução germicida. Foram coletados *swabs* de 100 exames, sendo 50 no grupo de controle e 50 no grupo da bainha. As contagens microbianas nos eixos de inserção dos nasofaringoscópios para os grupos de bainhas e imersão foram semelhantes, com 1/50 *versus* 0/50, respectivamente. O tempo gasto com o método da bainha foi de 89 segundos, ao passo que a imersão no líquido germicida demorou 14 minutos. Os autores concluíram, portanto, que o uso de uma bainha estéril descartável evita a adesão microbiana, proporcionando assim um método razoavelmente seguro de evitar a transmissão de infecção de um paciente para o próximo.

Nota-se, então, consenso sobre a utilidade e viabilidade das bainhas protetoras descartáveis no controle de infecção nos exames de VDL, porém mantendo-se a realização de desinfecção intermediária ou de alto nível do instrumental utilizado. Ressalta-se que os estudos apresentados nesta seção são internacionais e se referem a bainhas de proteção especificamente elaboradas para o uso em laringoscópios e autorizadas pelos órgãos de controle norte-americanos.

No cenário nacional não foram encontrados estudos semelhantes acerca da temática, possivelmente, devido ao fato de não haver no mercado dispositivo específico para revestimento de laringoscópios que tenha sido testado e autorizado pela Agência Nacional de Vigilância Sanitária (ANVISA) como método de controle de infecção nos exames de laringoscopia. No entanto, a preocupação com as questões sanitárias e com a segurança do paciente levaram à elaboração de POP específico.

2.3.2 Qualidade da imagem na videolaringoscopia e utilização de capas de proteção

Nota-se expressivo déficit de estudos nacionais e internacionais acerca da qualidade da imagem na VDL.

Para a busca citada, uma das estratégias utilizadas na elaboração da presente revisão de literatura foi pesquisa de publicações científicas na base de dados PubMed. Utilizaram-se os termos *"image quality" and "videolaryngoscopy"*, resultando quatro publicações (LEWIS *et al*. 2016, PINHEIRO *et al*. 2014, ROBITAILLE *et al*. 2008, YANAGISAWA, 1994), porém nenhuma considerava o uso de bainha ou capa protetora na VDL. Nova pesquisa foi realizada utilizando-se os termos *"image quality" and "laryngoscopy"*, da qual se obtiveram 73 artigos e, entre esses, cinco estavam

disponíveis com texto completo gratuito (KANEKO *et al*. 2015, DELIYSKI; HILLMAN, 2010, SCHLAMANN *et al*. 2009, MEHTA; HILLMAN 2008, TAKIZAWA *et al*. 2000), porém também não abordavam o uso de bainha ou capa protetora na realização da laringoscopia.

Acrescentaram-se às buscas realizadas publicações do acervo pessoal dos pesquisadores envolvidos, entre as quais citam-se os estudos de Plaat e colaboradores (2014a; 2014b), que objetivaram avaliar a precisão diagnóstica, bem como a qualidade da imagem na laringoscopia flexível de *chip* distal (LCD) e da laringoscopia flexível de fibra ótica (LFO) no uso de bainhas protetoras endoscópicas.

Uma das investigações citadas (PLAAT *et al.*, 2014a) utilizou um total de 105 imagens - das quais 52 correspondem a LFO e 53 utilizando LCD - de pacientes sem alterações, pós-radioterapia, com infecção, tumor e outras doenças laríngeas. Em todos os casos, as imagens LCD e LFO foram coletadas durante o exame de rotina usando bainhas endoscópicas e foram, posteriormente, exibidas aleatoriamente para quatro especialistas em laringologia e oncologia de cabeça e pescoço. Os observadores foram convidados a escolher um diagnóstico, expressar seu nível de confiança nesse diagnóstico e validar a qualidade da imagem. A precisão na detecção da doença laríngea foi de 78% (LCD e LFO). O nível de confiança do diagnóstico apresentou tendência maior em LCD ($p=0,05$). A qualidade da imagem foi significativamente melhor na LCD em comparação à LFO ($p<0,05$). Os autores concluíram que, na clínica diária, utilizando-se laringoscópios revestidos, a LCD é semelhante à LFO quanto à precisão diagnóstica, porém superior na qualidade da imagem.

Na investigação de Plaat *et al.* (2014b), que avaliou apenas indivíduos saudáveis, participaram 12 voluntários submetidos a LCD e LFO, com e sem bainhas endoscópicas, totalizando 48 imagens coletadas. A fim de determinar a precisão diagnóstica, as 48 imagens foram mescladas com imagens de outros 40 pacientes. Todas as imagens foram exibidas aleatoriamente para quatro especialistas em laringologia e oncologia de cabeça e pescoço. Os resultados revelaram que a qualidade da imagem foi significativamente melhor na LCD quando comparada à LFO ($p<0,05$) nos exames com e sem bainhas endoscópicas. As bainhas pioraram a qualidade da imagem em LCD ($p<0,05$), mas não em LFO. Não foram observadas diferenças entre LCD e LFO com ou sem bainhas endoscópicas na precisão

diagnóstica (79-89%). Portanto, a qualidade da imagem em LCD é superior à LFO, mas significativamente prejudicada pelo uso de bainhas endoscópicas. Na LFO, a qualidade da imagem já é baixa e não se altera com a presença de bainhas endoscópicas.

Outra investigação realizada por Shariff *et al.* (2015) avaliou, entre outros aspectos, a qualidade da imagem comparando a precisão diagnóstica da Endoscopia *Endosheath* Transnasal (EET) e da Endoscopia Padrão para a detecção do Esôfago de Barrett. Na técnica EET, o endoscópio é inserido via nasal e revestido por capa protetora. Os pacientes foram submetidos aos dois métodos endoscópicos e os resultados indicaram que o EET é significativamente inferior ($p<0,001$) à endoscopia padrão. Embora esse resultado fosse esperado pelos pesquisadores, é possível que o estudo tenha subestimado a qualidade da imagem, uma vez que a avaliação foi realizada através de imagens estáticas e não de vídeos.

2.4 TÍTULO DE ESPECIALISTA EM OTORRINOLARINGOLOGIA

A teoria do estudo individual deliberado é um dos mais importantes fatores relacionados ao desenvolvimento da *expertise*. O estudo deliberado é uma atividade de quem busca o conhecimento, é capaz de controlar e tomar as iniciativas do processo, buscando melhoria do desempenho (GALVÃO; GALVÃO, 2006). Assim, para se tornar um *expert* exige-se o envolvimento do sujeito em atividades praticadas regularmente de modo deliberado, qualitativa e quantitativamente eficientes, por longo prazo. O tempo estimado para que o conhecimento *expert* seja formado é de pelo menos dez anos de estudo deliberado em um domínio específico (GALVÃO, 2003; FRENCH; STERNBERG, 1989).

O estudo deliberado é relevante para os processos de aprendizagem *expert*. Contudo, considerá-lo fator único representa um exagero, pois a prática deliberada interage com outros fatores: características cognitivas do aprendiz, personalidade, condições ambientais, diferenças nas primeiras experiências de vida, preferências, hábitos, oportunidades, resiliência, aspectos motivacionais, envolvimento emocional com o produto a ser apreendido, entre outros, até que a *expertise* seja atingida (GALVÃO, 2003, 2007; GALVÃO e GALVÃO, 2006).

Em 5 de setembro de 1977, através do decreto nº 80.281, na gestão do presidente Ernesto Geisel, iniciou-se avaliação periódica de programas de residência em medicina, buscando excelência no ensino das especialidades dessa área, sempre em associação com um serviço de escola médica ou universidade para melhor desenvolvimento de um programa de treinamento. Mas o conteúdo programático era vago, com informações imprecisas quanto às atividades e respectivas cargas horárias (CRESPO, 2013).

Também em 1977, a Comissão Nacional de Residência Médica regulou os requisitos mínimos dos programas de residência médica em 55 especialidades, entre eles a Otorrinolaringologia. Assim, o mínimo de 15% da carga horária anual seria destinado à unidade de internação, outros 25% em ambulatório, 20% em urgência e emergência e ainda 20% no centro cirúrgico. Previu-se a necessidade de estágios obrigatórios em bucofaringologia, estomatologia, laringologia, otologia, otoneurologia, rinossinusologia, tumores da face, pescoço e base do crânio, cirurgias do trauma e estética faciais, urgências e emergências em Otorrinolaringologia. Além disso, estágios com os instrumentos básicos para realização de exames e sua respectiva interpretação: audiômetro, impedanciômetro, recursos para audiometria condicionada, eletronistagmografia, potencial evocado auditivo, telescópio nasal de 30 graus, nasofaringolaringoscópio flexível, assim como, o laringoscópio de 70 graus (CRESPO, 2013).

A prova de título em Otorrinolaringologia é realizada pela ABORL-CCF desde Setembro de 1971, na qual médicos podem comprovar *expertice* (adquirida por programas de especialização ou práticas médicas previamente comprovadas) a desenvolver tal especialidade médica. Já residentes que tenham ingressado em programas reconhecidos pelo MEC, obtém automaticamente o título da especialidade. A residência médica em Otorrinolaringologia é uma pós graduação em serviço em regime de horário integral (2880 horas/ano, por três anos), funcionando em Instituições de saúde públicas ou privadas, universitárias ou não, sob a orientação de profissionais médicos de elevada qualificação ética e profissional. O objetivo principal do curso é preparar o especialista na área de Otorrinolaringologia (ABORL-CCF 2015). As atividades desenvolvidas durante este período tem a função de capacitar especialista em otorrinolaringologia, definindo os padrões e requisitos necessários e de acordo com a Comissão Nacional de Residência Médica e com a ABORL-CCF. Consiste de um elenco de conhecimentos, procedimentos e

habilidades, que os médicos residentes / especializandos devem adquirir durante seu treinamento em serviço, entre eles a área de laringologia e suas habilidades em diagnóstico de lesões de cobertura de prega vocal (incluindo VDL). Frente a tal fato, considera-se neste estudo, que conforme apresentado até o momento, destaca a área de laringologia, em especial VDL, a importância da participação de especialistas em otorrinolaringologia, que será apresentado no próximo capítulo “métodos”.

3 MÉTODOS

3.1 DELINEAMENTO E LOCAL DO ESTUDO

Trata-se aqui de estudo com delineamento transversal, de caráter quantitativo e de acurácia, acerca de imagens de VDL com e sem CPCIO descartável.

As imagens foram capturadas por VDL rígida do tipo *chip* de câmera digital na ponta (*chip on the tip*) no ambulatório de Otorrinolaringologia em um hospital localizado em Curitiba-PR.

3.2 PARTICIPANTES

Foram participantes da presente investigação:

(I) Com intuito de obtenção das imagens em VDL, pacientes em atendimento no referido ambulatório com lesão visível de cobertura mucosa de PPVV por meio de VDL.

Foram incluídos pacientes:

a) Idade maior de 18 anos.
b) Hígidos.
c) Ausência de história de cirurgia de laringe prévia.
d) Presença de lesões com características videolaringoscópicas de nódulo, pólipos, edema de Reinke e cisto intralaríngeos
e) Respostas a um questionário padronizado sobre queixas vocais (ANEXO A).
f) Obtenção, após avaliação clínica e videolaringoscópica, da confirmação anatomopatológica das lesões diagnosticadas.

Porém, Os critérios de exclusão estabelecidos para os pacientes consistem em:

g) Reflexo nauseoso intenso ou anatomia que prejudique a qualidade do exame.
h) Presença de mais de um tipo de lesão durante o exame.

Participaram da pesquisa profissionais médicos, otorrinolaringologistas, da cidade de Curitiba, para os quais adotou-se como critério de inclusão: título de especialista em Otorrinolaringologia pela ABORL-CCF. Os profissionais especialistas foram convidados a participar da pesquisa após breve explicação do trabalho e assinatura do termo de consentimento (APÊNDICE A).

3.2.1 Amostragem e recrutamento para a coleta da imagem

Para não influenciar na escolha dos tipos de lesões a serem avaliadas, foram selecionadas, a partir do proposto inicialmente na pesquisa, as primeiras VDL dos pacientes submetidos a exames durante a agenda habitual do ambulatório.

Os juízes - otorrinolaringologistas - da qualidade das imagens foram selecionados a partir do seu cadastro ABORL-CCF, sendo convidados a participar através de contato pessoal pelo pesquisador via telefone, *e-mail* ou presencialmente.

Todos os avaliadores responderam a um questionário para coleta de dados epidemiológicos em que buscaram esclarecer o grau de habitualidade na avaliação de exames de VDLs.

3.3 COLETA DAS IMAGENS E DADOS

3.3.1 Coleta das imagens

As imagens foram coletadas através de VDL com câmera na ponta, com videolaringoscópio (Figura 1) munido de câmera com *chip* na ponta Scott 960® (Scott Electronics, Curitiba, Brasil), durante a inspiração e fonação, tomando o cuidado para nelas conter a base da epiglote, ambas as aritenoides, a comissura posterior e ambas as bandas ventriculares. Garantiu-se a qualidade da imagem, ou seja, que esta não apresentasse bolhas, embaçamento ou falta de foco.

FIGURA 14 – VIDEOLARINGOSCÓPIO COM CÂMERA COM CHIP NA PONTA SCOTT 960®

FONTE: http://scott-electronics.com/

A coleta das imagens ocorreu em duas etapas:

1. VDL com CPCIO.

O laringoscópio foi envolto com a CPCIO descartável da marca Cristófoli Biossegurança ® (Registro ANVISA nº 10363359004, Cristófoli Equipamentos de Biossegurança LTDA., Campo Mourão, Brasil) (Figuras 11 e 12). A captura das imagens ocorreu conforme o protocolo.

FIGURA 15 – CAPA DE PROTEÇÃO DE CÂMERA INTRAORAL

A

B

FONTE: O próprio autor.
Legenda: A Figura 11 apresenta CPCIO Cristófoli Biossegurança® **A** dentro do invólucro protetor estéril e **B** fora do invólucro.

FIGURA 16 – INSERÇÃO DA CAPA DE PROTEÇÃO DE CÂMERA INTRAORAL NO LARINGOSCÓPIO.



FONTE: O próprio autor.
Legenda: Processo de envolvimento do laringoscópio pela CPCIO para realização da primeira etapa de coleta de imagens.

2. VDL sem CPCIO.

Foi retirada a CPD do laringoscópio, reintroduzido o aparelho, e a captura das imagens ocorreu conforme protocolo, garantindo a obtenção das mesmas imagens.

Em cada uma das etapas as imagens foram capturadas em computador HP Dell 15R SE (Dell Inc., Texas, USA), através do *software* Hostchnet e placa de vídeo Pinnacle ® (Pinnacle Sistems LTD, California, USA). Após a obtenção das imagens, o vídeo laringoscópio foi submetido a processamento e desinfecção entre um paciente e outro, de acordo com o Protocolo Técnico da Associação Brasileira de Otorrinolaringologia (GRAZIANO, 2017).

As imagens obtidas foram distribuídas de forma randomizada, utilizando Microsoft Excel® 2013 (Microsoft Corporation, Redmond, EUA) e a identificação dos

pacientes foi codificada. As imagens foram editadas no *software* Windows Live Movie Maker® (Microsoft Corporation, Redmond, EUA), de maneira que cada imagem apresentasse o mesmo tempo de duração. Após edição, foram apresentadas aleatoriamente, de maneira unicega, a cada profissional participante/juiz para avaliação da qualidade da imagem.

3.3.2Coleta dos dados relativos aos juízes das imagens

As imagens geradas e editadas foram apresentadas a cada profissional participante, juiz de forma independente, utilizando-se para tanto Microsoft PowerPoint® 2013 (Microsoft Corporation, Redmond, EUA) em um *notebook* ACER ASPIRE 5750 (Acer, Nova Taipé, Taiwan) com tela colorida de LCD, sem informações adicionais do paciente, e por um mesmo período de tempo.

Após a avaliação de cada exame, o avaliador respondeu a um questionário específico (APÊNDICE A), cujo intuito era individualizar as respostas por exame, bem como quantificar e caracterizar a avaliação da qualidade das imagens.

3.4 ANÁLISE ESTATÍSTICA E APRESENTAÇÃO DOS RESULTADOS

Os dados obtidos a partir das respostas dos profissionais participantes foram analisados por meio de estatística descritiva e aplicação de testes paramétricos e não-paramétricos de associação de variáveis, para relação entre a diferença nos laudos e o uso da CPCIO. Para todos os testes foi considerado um nível de significância de 5% com intervalo de confiança (IC) de 95%.

Os resultados obtidos serão apresentados em linguagem descritiva, gráficos e tabelas referentes aos pacientes e aos dados.

Para descrição das variáveis quantitativas foram consideradas as estatísticas de média, mediana, valor mínimo, valor máximo e desvio padrão. Para sumarização das variáveis qualitativas foram consideradas frequências e percentuais. A avaliação do efeito da capa sobre o acerto no diagnóstico foi realizada considerando-se o teste binomial. Para avaliação da associação entre o nível de confiança no diagnóstico e o resultado do diagnóstico foi considerado o teste t de Student para amostras independentes. A avaliação da associação entre sexo e o número total de acertos foi efetuada considerando-se o teste não paramétrico de Mann-Whitney. Para avaliação da associação entre variáveis quantitativas foi estimado o coeficiente de correlação

de Spearman. A associação entre variáveis qualitativas foi avaliada considerando-se o teste Qui-Quadrado. Valores de $p<0,05$ indicaram significância estatística. Os dados foram analisados com o programa computacional IBM SPSS Statistics v.20.0. Armonk, NY: IBM Corp.

3.4.1 Interpretação do coeficiente de correlação

O coeficiente de correlação é uma medida de associação entre duas variáveis quantitativas e varia de -1 a + 1. Um coeficiente positivo indica correlação direta entre as variáveis, ou seja, valores baixos (altos) de uma delas correspondem a valores baixos (altos) da outra. Já coeficientes negativos indicam correlação inversa, ou seja, valores altos (baixos) de uma delas correspondem a valores baixos (altos) da outra. Coeficientes de correlação próximos de zero indicam associação fraca e coeficientes mais próximos de -1 ou +1 indicam associação forte entre as duas variáveis.

O teste de hipótese para este coeficiente tem como hipótese nula que o coeficiente de correlação é igual a zero (ausência de associação entre as duas variáveis avaliadas) e a hipótese alternativa é de que o coeficiente de correlação é diferente de zero (existe associação entre as duas variáveis avaliadas). Se $p<0,05$, concluímos que há correlação entre as variáveis e observamos o sinal do coeficiente para entender que tipo de correlação existe (direta ou inversa). Se $p>0,05$, concluímos que não há evidência de que o coeficiente de correlação seja diferente de zero, ou seja, não há evidência de existência de associação entre as duas variáveis avaliadas.

Desde que tenha significância estatística (desde que tenha $p<0,05$), o grau de associação pode ser classificado em:

Excelente: $|r|$[2] $> 0,90$

Bom: $|r|$ de 0,75 a 0,90

Moderado: $|r|$ de 0,50 a 0,74

Fraco: $|r| < 0,50$

3.5 ASPECTOS ÉTICOS

O projeto de pesquisa foi encaminhado ao Comitê de Ética em Pesquisa em Seres Humanos do qual recebeu parecer favorável. Foram observados os princípios

---

[2] $|r|$ = coeficiente de correlação em valor absoluto, ou seja, sem levar em consideração o sinal.

éticos de participação voluntária e consentida de cada participante, conforme as recomendações contidas nas legislações vigentes (BRASIL, 2012). A coleta de dados para a pesquisa foi precedida da leitura, aceitação e assinatura do Termo de Consentimento Livre e Esclarecido que consta no Protocolo de laringologia e voz da Especialização de Otorrinolaringologia do Hospital da Cruz Vermelha – Paraná (ANEXO A).

4 RESULTADOS

Para realização de VDL de forma randomizada foram escolhidos os sujeitos do ambulatório de otorrinolaringologia com idade variando entre 41 anos e 66 anos, 1 do sexo masculino e 3 do sexo feminino.

O dados coletados foram organizados, tabulados e assim descritos e relacionados com suas respectivas lesões de pregas.

4.1 AVALIAÇÃO DO EFEITO DA CAPA NO DIAGNÓSTICO DE LESÕES CORRIQUEIRAS

4.1.1Nódulo de PPVV

TABELA 1 – DIAGNÓSTICO PARA LESÃO NÓDULO COM E SEM CAPA PARA CADA AVALIADOR

AVALIADOR	NÓDULO	
	COM CAPA	SEM CAPA
01	CERTA	CERTA
02	ERRADA	ERRADA
03	CERTA	CERTA
04	CERTA	CERTA
05	CERTA	CERTA
06	CERTA	CERTA
07	ERRADA	ERRADA
08	ERRADA	ERRADA
09	ERRADA	ERRADA
10	ERRADA	CERTA
11	CERTA	CERTA
12	ERRADA	ERRADA
13	ERRADA	ERRADA
14	ERRADA	ERRADA
15	ERRADA	CERTA
16	CERTA	ERRADA
17	ERRADA	ERRADA
18	ERRADA	ERRADA
19	ERRADA	ERRADA
20	CERTA	ERRADA
21	CERTA	CERTA
22	CERTA	CERTA
23	CERTA	CERTA

continua...

... continuação

24	CERTA	CERTA
25	CERTA	CERTA
26	CERTA	CERTA
27	ERRADA	ERRADA
28	CERTA	CERTA
29	ERRADA	ERRADA
30	CERTA	CERTA

FONTE: O próprio autor.
Legenda: Amostra coletada para a pesquisa.

A partir destas informações, testou-se a hipótese nula de que a probabilidade de acerto no diagnóstico com a presença de CPCIO é igual à probabilidade de acerto no diagnóstico sem a presença de CPCIO *versus* a hipótese alternativa de probabilidades diferentes, na presença de nódulo de PPVV, na amostra de profissionais/participantes avaliadores estudada. Na tabela abaixo, são apresentados os resultados obtidos no estudo para este tipo de lesão, bem como o valor de p do teste estatístico.

TABELA 2 – PROBABILIDADE DE ACERTO NOS EXAMES REALIZADOS COM CAPA E SEM CAPA PARA LESÃO NÓDULO VOCAL

	Com Capa		
Sem Capa	Diagnóstico Certo	Diagnóstico Errado	Total
Diagnóstico Certo	14 46,7%	2 6,7%	16 53,3%*
Diagnóstico Errado	2 6,7%	12 40,0%	14 46,7%
Total	16 53,3%*	14 46,7%	30 100,0%

FONTE: O próprio autor.

Dos 16 diagnósticos dos exames com CPCIO, 53,3% foram corretos e, dos diagnósticos sem CPCIO, 53,3% (16) foram corretos. Estes resultados não fornecem evidência de que a probabilidade de acerto em exames com capa seja diferente da probabilidade de acerto em exames sem capa (p=1) para análise da lesão nódulo de PPVV.

4.1.2Cisto de PPVV

TABELA 3 – DIAGNÓSTICO PARA LESÃO CISTO COM E SEM CAPA PARA CADA AVALIADOR

AVALIADOR	CISTO	
	COM CAPA	SEM CAPA
01	ERRADA	CERTA
02	ERRADA	ERRADA
03	ERRADA	ERRADA
04	CERTA	CERTA
05	CERTA	CERTA
06	CERTA	CERTA
07	CERTA	CERTA
08	ERRADA	ERRADA
09	CERTA	CERTA
10	CERTA	CERTA
11	CERTA	CERTA
12	CERTA	CERTA
13	CERTA	CERTA
14	ERRADA	ERRADA
15	CERTA	CERTA
16	CERTA	CERTA
17	CERTA	CERTA
18	CERTA	ERRADA
19	CERTA	CERTA
20	ERRADA	CERTA
21	CERTA	CERTA
22	CERTA	CERTA
23	CERTA	CERTA
24	ERRADA	CERTA
25	CERTA	CERTA
26	CERTA	CERTA
27	ERRADA	CERTA
28	CERTA	CERTA
29	ERRADA	CERTA
30	CERTA	CERTA

FONTE: O próprio autor.
Legenda: Amostra coletada para a pesquisa.

Verificou-se a hipótese nula de que a probabilidade de acerto no diagnóstico com a presença de CPCIO é igual à probabilidade de acerto no diagnóstico sem a presença de CPCIO *versus* a hipótese alternativa de probabilidades diferentes, para lesão cisto de PPVV, na amostra de profissionais/participantes avaliadores estudada.

Na tabela a seguir são apresentados os resultados obtidos no estudo para este tipo de lesão, bem como o valor de p do teste estatístico.

TABELA 4 – PROBABILIDADE DE ACERTO NOS EXAMES REALIZADOS COM CAPA E SEM CAPA PARA LESÃO CISTO VOCAL

	Com Capa		
Sem Capa	Diagnóstico Certo	Diagnóstico Errado	Total
Diagnóstico Certo	21 70,0%	4 13,3%	25 83,3%
Diagnóstico Errado	1 3,3%	4 13,3%	5 16,7%
Total	22 73,3%	8 26,7%	30 100,0%

FONTE: O próprio autor

Dos diagnósticos dos exames com CPCIO, 73,3% foram corretos e, dos diagnósticos sem CPCIO, 83,3% foram corretos. Estes resultados não fornecem evidência de que a probabilidade de acerto em exames com capa seja diferente da probabilidade de acerto em exames sem capa (p=0,375).

4.1.3Pólipo de PPVV

TABELA 5 – DIAGNÓSTICO PARA LESÃO PÓLIPO COM E SEM CAPA PARA CADA AVALIADOR

AVALIADOR	PÓLIPO	
	COM CAPA	SEM CAPA
01	CERTA	CERTA
02	ERRADA	ERRADA
03	ERRADA	ERRADA
04	CERTA	CERTA
05	CERTA	CERTA
06	CERTA	CERTA
07	CERTA	CERTA
08	CERTA	CERTA
09	ERRADA	ERRADA
10	CERTA	CERTA
11	CERTA	CERTA
12	ERRADA	CERTA
13	ERRADA	ERRADA
14	CERTA	CERTA

continua...

... continuação

15	ERRADA	ERRADA
16	CERTA	CERTA
17	CERTA	CERTA
18	ERRADA	ERRADA
19	CERTA	CERTA
20	CERTA	ERRADA
21	ERRADA	ERRADA
22	CERTA	CERTA
23	CERTA	CERTA
24	CERTA	CERTA
25	ERRADA	ERRADA
26	CERTA	CERTA
27	ERRADA	ERRADA
28	CERTA	CERTA
29	CERTA	CERTA
30	CERTA	CERTA

FONTE: O próprio autor.
Legenda: Amostra coletada para a pesquisa.

Testou-se a hipótese nula de que a probabilidade de acerto no diagnóstico com a presença de CPCIO é igual à probabilidade de acerto no diagnóstico sem a presença de CPCIO *versus* a hipótese alternativa de probabilidades diferentes. Na tabela abaixo são apresentados os resultados obtidos no estudo para este tipo de lesão, bem como o valor de p do teste estatístico.

TABELA 6 – PROBABILIDADE DE ACERTO NOS EXAMES REALIZADOS COM CAPA E SEM CAPA PARA LESÃO PÓLIPO VOCAL

	Com Capa		
Sem Capa	Diagnóstico Certo	Diagnóstico Errado	Total
Diagnóstico Certo	19 63,3%	1 3,3%	20 66,7%
Diagnóstico Errado	1 3,3%	9 30,0%	10 33,3%
Total	20 66,7%	10 33,3%	30 100,0%

FONTE: O próprio autor.

Dos diagnósticos dos exames com CPCIO, 66,7% foram corretos e, dos diagnósticos sem CPCIO, 66,7% foram corretos. Estes resultados não fornecem evidência de que a probabilidade de acerto em exames com capa seja diferente da probabilidade de acerto em exames sem capa (p=1).

4.1.4Edema de Reinke de PPVV

TABELA 7 – DIAGNÓSTICO PARA LESÃO EDEMA DE REINKE DE PPVV COM E SEM CAPA PARA CADA AVALIADOR

AVALIADOR	EDEMA DE REINKE	
	COM CAPA	SEM CAPA
01	ERRADA	ERRADA
02	ERRADA	ERRADA
03	ERRADA	ERRADA
04	CERTA	ERRADA
05	CERTA	CERTA
06	CERTA	ERRADA
07	ERRADA	ERRADA
08	ERRADA	ERRADA
09	ERRADA	ERRADA
10	CERTA	CERTA
11	ERRADA	ERRADA
12	ERRADA	ERRADA
13	CERTA	CERTA
14	CERTA	ERRADA
15	ERRADA	ERRADA
16	CERTA	CERTA
17	ERRADA	ERRADA
18	ERRADA	ERRADA
19	CERTA	CERTA
20	ERRADA	CERTA
21	ERRADA	ERRADA
22	CERTA	CERTA
23	CERTA	CERTA
24	ERRADA	ERRADA
25	CERTA	CERTA
26	CERTA	CERTA
27	CERTA	CERTA
28	CERTA	CERTA
29	ERRADA	ERRADA
30	ERRADA	ERRADA

FONTE: O próprio autor.
Legenda: Amostra coletada para a pesquisa.

Testou-se a hipótese nula de que a probabilidade de acerto no diagnóstico com a presença de CPCIO é igual à probabilidade de acerto no diagnóstico sem a presença de CPCIO *versus* a hipótese alternativa de probabilidades diferentes. Na tabela a seguir são apresentados os resultados obtidos no estudo para este tipo de lesão, bem como o valor de p do teste estatístico.

TABELA 8 – PROBABILIDADE DE ACERTO NOS EXAMES REALIZADOS COM CAPA E SEM CAPA PARA LESÃO EDEMA DE REINKE

	Com Capa		
Sem Capa	Diagnóstico Certo	Diagnóstico Errado	Total
Diagnóstico Certo	11	1	12
	36,7%	3,3%	40,0%
Diagnóstico Errado	3	15	18
	10,0%	50,0%	60,0%
Total	14	16	30
	46,7%	53,3%	100,0%

FONTE: O próprio autor.

Dos diagnósticos dos exames com CPCIO, 46,7% foram corretos e dos diagnósticos sem CPCIO, 40,0% foram corretos. Estes resultados não fornecem evidência de que a probabilidade de acerto em exames com capa seja diferente da probabilidade de acerto em exames sem capa (p = 0,625).

4.2 AVALIAÇÃO DA ASSOCIAÇÃO ENTRE O NÍVEL DE CONFIANÇA DO DIAGNÓSTICO E O RESULTADO DO DIAGNÓSTICO

As próximas tabelas são referências para análise do nível de confiança dos avaliadores para o diagnóstico das lesões de prega vocal.

TABELA 9 – QUANTIDADE DE ACERTOS DIAGNÓSTICOS POR AVALIADOR E A RESPECTIVA CONFIANÇA NO DIAGOSTICO

Avaliador	Respostas corretas (n 8)	Confiança no diagnóstico
01	6	SIM
02	0	SIM
03	2	SIM
04	7	SIM
05	8	SIM
06	7	SIM
07	4	SIM
08	2	SIM
09	2	SIM
10	7	SIM
11	6	NÃO
12	3	SIM
13	4	SIM

continua...

... continuação

14	3	SIM
15	3	SIM
16	7	NÃO
17	4	SIM
18	1	SIM
19	6	SIM
20	4	SIM
21	4	SIM
22	8	SIM
23	8	SIM
24	5	NÃO
25	6	SIM
26	8	SIM
27	3	SIM
28	8	SIM
29	3	SIM
30	6	SIM

FONTE: O próprio autor.
Legenda: Amostra coletada para a pesquisa.

TABELA 10 – CONFIANÇA NO DIAGNÓSTICO, NÚMEROS ABSOLUTOS E PERCENTAGENS

Confiante no diagnóstico	n	%
Não	3	10,0%
Sim	27	90,0%
Total	30	100,0%

FONTE: O próprio autor.

TABELA 11 – AVALIAÇÃO DA QUALIDADE DA IMAGEM COM E SEM A CPCIO EM RELAÇÃO ÀS LESÕES DE PREGAS VOCAIS PARA CADA UM DOS AVALIADORES

AVALIADOR	NÓDULO QUALIDADE IMAGEM		CISTO QUALIDADE IMAGEM		PÓLIPO QUALIDADE IMAGEM		EDEMA DE REINKE QUALIDADE IMAGEM	
	COM CAPA	SEM CAPA	COM CAPA	SEM CAPA	COM CAPA	SEM CAPA	COM CAPA	SEM CAPA
1	EXCEL.	EXCEL.	EXCEL.	EXCEL.	EXCEL.	EXCEL.	EXCEL.	EXCEL.
2	BOA	BOA	EXCEL.	BOA	BOA	BOA	BOA	BOA
3	BOA	MODER.	EXCEL.	EXCEL.	MODER.	MODER.	EXCEL.	BOA
4	BOA	BOA	BOA	BOA	BOA	BOA	BOA	BOA
5	BOA	MODER.	BOA	MODER.	MODER.	BOA	MODER.	BOA
6	MODER.	BOA	MODER.	MODER.	MODER.	BOA	MODER.	BOA
7	MODER.	MODER.	MODER.	MODER.	MODER.	BOA	MODER.	BOA
8	MODER.	POBRE	BOA	MODER.	MODER.	MODER.	BOA	BOA
9	BOA	BOA	MODER.	BOA	BOA	BOA	BOA	BOA
10	BOA	EXCEL.	BOA	BOA	BOA	BOA	BOA	BOA
11	MODER.	BOA	MODER.	BOA	BOA	BOA	BOA	BOA
12	MODER.	BOA	MODER.	MODER.	BOA	EXCEL.	MODER.	EXCEL.
13	MODER.	MODER.	MODER.	MODER.	BOA	BOA	MODER.	BOA
14	MODER.	BOA	MODER.	MODER.	MODER.	BOA	MODER.	BOA
15	MODER.	POBRE	MODER.	MODER.	EXCEL.	BOA	BOA	BOA
16	BOA	BOA	MODER.	BOA	EXCEL.	EXCEL.	BOA	EXCEL.
17	BOA	BOA	BOA	BOA	BOA	EXCEL.	MODER.	EXCEL.
18	POBRE	MODER.	POBRE	MODER.	MODER.	BOA	POBRE	MODER.
19	POBRE	BOA	MODER.	BOA	BOA	EXCEL.	MODER.	MODER.
20	BOA	BOA	BOA	BOA	BOA	BOA	BOA	BOA
21	POBRE	BOA	POBRE	BOA	BOA	EXCEL.	MODER.	EXCEL.
22	POBRE	BOA	POBRE	MODER.	MODER.	BOA	MODER.	POBRE
23	MP	BOA	POBRE	POBRE	BOA	BOA	MODER.	POBRE
24	MODER.	MODER.	MODER.	BOA	EXCEL.	EXCEL.	BOA	EXCEL.
25	BOA	BOA	MODER.	EXCEL.	EXCEL.	BOA	BOA	BOA
26	MODER.	BOA	MODER.	MODER.	BOA	EXCEL.	BOA	MODER.
27	MODER.	MODER.	MODER.	MODER.	MODER.	MODER.	MODER.	MODER.
28	POBRE	MODER.	POBRE	BOA	BOA	EXCEL.	MODER.	POBRE
29	POBRE	BOA	MODER.	BOA	MODER.	EXCEL.	BOA	BOA
30	MODER.	BOA	MODER.	BOA	EXCEL.	EXCEL.	BOA	EXCEL.

FONTE: O próprio autor.
Legenda: MP (MUITO POBRE); MODER. (MODERADA); EXCEL. (EXCELENTE). Amostra coletada para a pesquisa.

TABELA 12 – NÍVEL DE CONFIANÇA PARA CADA UMA DAS IMAGENS E SUAS RESPECTIVAS LESÕES PARA CADA AVALIADOR

AVALIADOR	NÓDULO		CISTO		PÓLIPO		EDEMA DE REINKE	
	NIVEL CONFIANÇA		NIVEL CONFIANÇA		NIVEL CONFIANÇA		NIVEL CONFIAÇA	
	COM CAPA	SEM CAPA	COM CAPA	SEM CAPA	COM CAPA	SEM CAPA	COM CAPA	SEM CAPA
01	10	10	10	10	10	10	10	10
02	7	7	10	7	8	10	8	8
03	9	5	10	10	10	9	10	10
04	8	6	8	9	9	10	6	10
05	10	9	9	9	9	10	9	10
06	7	8	8	8	9	9	8	8
07	8	8	8	8	10	10	8	10
08	7	5	6	4	5	5	5	4
09	9	8	9	8	8	8	8	9
10	7	10	8	8	10	10	8	8
11	5	7	5	7	10	10	10	10
12	9	8	7	7	8	9	7	9
13	6	7	8	7	8	9	8	8
14	7	9	8	8	8	10	8	8
15	6	6	6	6	7	8	7	7
16	10	8	5	9	10	10	5	10
17	10	10	10	10	10	10	10	10
18	7	9	8	9	8	9	10	9
19	9	8	9	9	10	10	10	10
20	8	7	8	8	8	8	8	8
21	7	8	8	9	9	9	9	9
22	7	8	6	7	8	9	7	6
23	2	8	2	3	9	8	8	2
24	7	7	7	10	10	10	9	10
25	8	8	8	9	9	9	9	9
26	7	10	7	8	10	10	10	7
27	4	8	8	8	8	8	8	8
28	10	6	10	8	9	10	8	10
29	10	10	10	10	10	10	10	10
30	9	8	8	8	9	9	9	9

FONTE: O próprio autor.
Legenda: Escala de 1 a 10, na qual: 1 = sem qualquer confiança e 10 = completamente seguro.
Amostra coletada para a pesquisa.

Para cada condição de uso (com ou sem CPCIO) e para cada tipo de lesão, testou-se a hipótese nula de que o nível de confiança médio entre diagnósticos certos é igual ao nível de confiança médio entre diagnósticos errados *versus* a hipótese alternativa de níveis médios de confiança iguais. Na tabela a seguir são apresentados os resultados de média e desvio padrão para cada tipo de diagnóstico, em cada

condição de uso de capa e para cada tipo de lesão. Também é apresentado o valor de p dos testes estatísticos.

TABELA 13 – ASSOCIAÇÃO DE NÍVEL DE CONFIANÇA DO DIAGNÓSTICO E O RESULTADO DO DIAGNÓSTICO

Capa	Lesão	Diagnósticos Certos		Diagnósticos Errados		
		n	Média ± Desv. Pad	n	Média ± Desv. Pad	Valor de p*
Com	Nódulo	16	7,8 ± 2,1	14	7,6 ± 1,7	0,802
	Cisto	22	7,6 ± 1,9	8	8,5 ± 1,5	0,233
	Pólipo	20	9,2 ± 1,2	10	8,3 ± 0,8	0,058
	Edema Reinke	14	8,0 ± 1,4	16	8,6 ± 1,5	0,236
Sem	Nódulo	16	7,8 ± 1,5	14	8,0 ± 1,3	0,636
	Cisto	25	8,1 ± 1,5	5	7,6 ± 2,3	0,524
	Pólipo	20	9,5 ± 1,2	10	8,7 ± 0,7	0,037
	Edema Reinke	12	8,0 ± 2,3	18	8,9 ± 1,5	0,212

FONTE: O próprio autor.
Legenda: (*) Teste t de Student para amostras independentes; p<0,05

Para pólipo de PPVV, na avaliação sem CPCIO, foi encontrada diferença significativa entre diagnósticos certos e diagnósticos errados quanto ao nível de confiança no diagnóstico (p=0,037). Para diagnóstico certo a média foi igual a 9,5 e para diagnóstico errado, 8,7, havendo porém a mesma quantidade de acertos.

4.3 AVALIAÇÃO DA ASSOCIAÇÃO ENTRE IDADE, TEMPO DE ESPECIALIZADADE E NÚMERO DE VDLS POR MÊS COM NÚMERO DE ACERTOS NO DIAGNÓSTICO DE LESÕES DE PREGAS VOCAIS.

Avaliação epidemiológica dos dados dos profissionais/participantes avaliadores e acertos nos diagnósticos, a partir dos dados coletados.

TABELA 14 – QUANTIDADE DE ACERTOS COM E SEM A CPCIO POR AVALIADOR

	ACERTOS	
AVALIADOR	COM CAPA (n = 4)	SEM CAPA (n= 4)
01	3	3
02	0	0
03	1	1
04	4	3
05	4	4
06	3	4
07	2	2
08	1	1
09	1	1
10	3	4
11	3	3
12	1	2
13	2	2
14	2	1
15	1	2
16	4	3
17	2	2
18	1	0
19	3	3
20	2	2
21	3	1
22	4	4
23	4	4
24	2	3
25	3	3
26	4	4
27	1	2
28	4	4
29	1	2
30	3	3

FONTE: O próprio autor.
Legenda: Amostra coletada para a pesquisa.

4.3.1Idade

TABELA 15 – IDADE DE CADA UM DOS AVALIADORES

AVALIADOR	IDADE	RESPOSTAS CERTAS n=(8)	COM CAPA n=(4)	SEM CAPA n=(4)
1	31	6	3	3
2	30	0	0	0
3	39	2	1	1
4	30	7	4	3
5	70	8	4	4
6	33	7	3	4
7	32	4	2	2
8	38	2	1	1
9	33	2	1	1
10	28	7	3	4
11	45	6	3	3
12	60	3	1	2
13	31	4	2	2
14	29	3	2	1
15	43	3	1	2
16	30	7	4	3
17	60	4	2	2
18	40	1	1	0
19	43	6	3	3
20	32	4	2	2
21	37	4	3	1
22	43	8	4	4
23	44	8	4	4
24	41	5	2	3
25	34	6	3	3
26	62	8	4	4
27	60	3	1	2
28	34	8	4	4
29	57	3	1	2
30	44	6	3	3

FONTE: O próprio autor.
Legenda: Amostra coletada para a pesquisa.

Para cada uma das variáveis, número de acertos com CPCIO, número de acertos sem CPCIO e número total de acertos, testou-se a hipótese nula de coeficiente de correlação de Spearman com idade igual a zero (ausência de associação) *versus* a hipótese alternativa de coeficiente de correlação de Spearman diferente de zero (existência de associação). Na próxima tabela são apresentados os coeficientes de correlação estimados, bem como os valores de p dos testes estatísticos.

TABELA 16 – ASSOCIAÇÃO ENTRE IDADE E O NÚMERO DE ACERTOS NO DIAGNÓSTICO

Idade (n=28)	Acertos com capa	Acertos sem capa	Total de acertos
Coeficiente de correlação de Spearman	-0,02	0,19	0,09
Valor de p	0,925	0,323	0,639

FONTE: O próprio autor.

O coeficiente de correlação entre idade e o número de acertos com CPCIO foi igual a -0,02, sem significância estatística (p=0,925). Sendo assim, não foi encontrada associação significativa entre idade e número de acertos com capa e sem capa e a idade dos avaliadores.

4.3.2Tempo de Especialidade e Número de Acertos

TABELA 17 – TEMPO DE ESPECIALIDADE EM OTORRINOLARINGOLOGIA DE CADA UM DOS AVALIADORES

TEMPO DE ESPECIALIDADE		RESPOSTAS CERTAS n=(8)	COM CAPA n=(4)	SEM CAPA n=(4)
1	4	6	3	3
2	2	0	0	0
3	10	2	1	1
4	1	7	4	3
5	43	8	4	4
6	5	7	3	4
7	4	4	2	2
8	11	2	1	1
9	3	2	1	1
10	1	7	3	4
11	18	6	3	3
12	31	3	1	2
13	5	4	2	2
14	1	3	2	1
15	15	3	1	2
16	4	7	4	3
17	32	4	2	2
18	15	1	1	0
19	15	6	3	3
20	11	4	2	2
21	10	4	3	1

continua...

... continuação

22	18	8	4	4
23	19	8	4	4
24	7	5	2	3
25	4	6	3	3
26	31	8	4	4
27	32	3	1	2
28	5	8	4	4
29s	29	3	1	2
30	17	6	3	3

FONTE: O próprio autor.

Para cada uma das variáveis, número de acertos com CPCIO, número de acertos sem CPCIO e número total de acertos, testou-se a hipótese nula de coeficiente de correlação de Spearman com tempo de otorrinolaringologia igual a zero (ausência de associação) *versus* a hipótese alternativa de coeficiente de correlação de Spearman diferente de zero (existência de associação). Na tabela abaixo são apresentados os coeficientes de correlação estimados, bem como os valores de p dos testes estatísticos.

TABELA 18 – ASSOCIAÇÃO ENTRE TEMPO DE ESPECIALIDADE E O NÚMERO DE ACERTOS NO DIAGNÓSTICO

Tempo de Especialidade (n=29)	Acertos com capa	Acertos sem capa	Total de acertos
Correlação de Spearman	-0,02	0,16	0,09
Valor de p	0,938	0,396	0,639

FONTE: O próprio autor.

O coeficiente de correlação entre tempo de especialidade e número de acertos com CPCIO foi igual a -0,02, sem significância estatística (p=0,938). Sendo assim, não foi encontrada associação significativa entre número de acertos com capa e sem capa e idade dos avaliadores.

4.3.3Número de VDL/mês

TABELA 19 – QUANTIDADE DE VDLS DE CADA UM DOS AVALIADORES REALIZADAS POR MÊS

AVALIADOR	VDL/MÊS	RESPOSTAS CERTAS N(8)	COM CAPA N(4)	SEM CAPA N(4)
1	20	6	3	3
2	15	0	0	0
3	60	2	1	1
4	20	7	4	3
5	5	8	4	4
6	10	7	3	4
7	20	4	2	2
8	20	2	1	1
9	50	2	1	1
10	0	7	3	4
11	20	6	3	3
12	0	3	1	2
13	20	4	2	2
14	9	3	2	1
15	50	3	1	2
16	20	7	4	3
17	15	4	2	2
18	20	1	1	0
19	50	6	3	3
20	15	4	2	2
21	24	4	3	1
22	20	8	4	4
23	250	8	4	4
24	10	5	2	3
25	15	6	3	3
26	88	8	4	4
27	0	3	1	2
28	20	8	4	4
29	30	3	1	2
30	160	6	3	3

FONTE: O próprio autor.
Legenda: Amostra coletada para a pesquisa.

Para cada uma das variáveis, número de acertos com CPCIO, número de acertos sem CPCIO e número total de acertos, testou-se a hipótese nula de coeficiente de correlação de Spearman com número médio de VDL por mês igual a zero (ausência de associação) *versus* a hipótese alternativa de coeficiente de correlação de Spearman diferente de zero (existência de associação). Na tabela a seguir são

apresentados os coeficientes de correlação estimados, bem como os valores de p dos testes estatísticos.

TABELA 20 – ASSOCIAÇÃO ENTRE NÚMERO DE VDLS E O NÚMERO DE ACERTOS NO DIAGNÓSTICO

Número de videolaringoscopias por mês (n=30)	Acertos com capa	Acertos sem capa	Total de acertos
Correlação de Spearman	0,07	0,03	0,05
Valor de p	0,709	0,871	0,810

FONTE: O próprio autor.

O coeficiente de correlação entre idade e o número de acertos com CPCIO foi igual a 0,07, sem significância estatística (p=0,709). Sendo assim, não foi encontrada associação significativa entre número de acertos com capa e sem capa e a idade dos avaliadores.

4.4 AVALIAÇÃO DA ASSOCIAÇÃO ENTRE SEXO E O NÚMERO TOTAL DE ACERTOS NO DIAGNÓSTICO DE LESÕES DA LARINGE

TABELA 21 – SEXO DE CADA UM DOS AVALIADORES

AVALIADOR	SEXO
01	F
02	M
03	M
04	M
05	M
06	M
07	F
08	M
09	M
10	M
11	F
12	M
13	M
14	F
15	M
16	F
17	M
18	M
19	M
20	M

continua...

... continuação

21	F
22	M
23	M
24	F
25	F
26	M
27	M
28	F
29	F
30	M

FONTE: O próprio autor.
Legenda: Amostra coletada para a pesquisa.

Testou-se a hipótese nula de número total de acertos igual para os dois sexos *versus* a hipótese alternativa de números diferentes. Na tabela abaixo são apresentadas as estatísticas descritivas do número de acertos para ambos os sexos, bem como o valor de p do teste estatístico.

TABELA 22 – ASSOCIAÇÃO ENTRE SEXO E O NÚMERO DE ACERTOS NO DIAGNÓSTICO

Sexo	n	Média	Mediana	Mínimo	Máximo	Desv Pad	Valor de p*
Feminino	10	5,2	5,5	3	8	1,7	0,613
Masculino	20	4,7	4	0	8	2,6	

FONTE: O próprio autor.
Legenda: (*) Teste não paramétrico de Mann-Whitney; p<0,05

Não há evidência de diferença significativa entre sexos em relação ao total de acertos (p=0,613).

4.5 AVALIAÇÃO DA ASSOCIAÇÃO ENTRE A PERCEPÇÃO DE QUALIDADE DA IMAGEM DO EXAME E O ACERTO NO DIAGNÓSTICO

Para cada tipo de lesão e para cada condição de uso de CPCIO (sem ou com) testou-se a hipótese nula de independência entre a qualidade da imagem do exame e o resultado do diagnóstico (acerto ou erro) *versus* a hipótese alternativa de dependência. Nas tabelas a seguir são apresentados os resultados de frequências e percentuais obtidos no estudo, bem como o valor de *p* dos testes estatísticos, nas análises em que foi possível a aplicação do teste (frequências suficientes para atender a condição de aplicação do teste de Qui-quadrado).

4.5.1Nódulo de PPVV com CPCIO

TABELA 23 – ASSOCIAÇÃO ENTRE QUALIDADE DA IMAGEM COM CAPA E ACERTO DIAGNÓSTICO E PARA LESÃO NÓDULO DE PPVV

	Qualidade da imagem do exame					
B	Muito pobre/pobre		Moderada		Boa/Excelente	
	n	%	n	%	n	%
Errado	3	42,9%	6	54,5%	5	41,7%
Certo	4	57,1%	5	45,5%	7	58,3%
Total	7	100,0%	11	100,0%	12	100,0%

FONTE: O próprio autor.

Considerando-se nódulos de PPVV, para exames com CPCIO, não foi encontrada associação significativa entre qualidade da imagem do exame e o acerto/erro no diagnóstico (p=0,804).

4.5.2Nódulo de PPVV sem CPCIO

TABELA 24 – ASSOCIAÇÃO ENTRE QUALIDADE DA IMAGEM SEM CAPA E ACERTO NO DIAGNÓSTICO PARA LESÃO NÓDULO DE PPVV

	Qualidade da imagem do exame					
Diagnóstico	Muito pobre/pobre		Moderada		Boa/Excelente	
	n	%	n	%	n	%
Errado	1	50,0%	4	50,0%	9	45,0%
Certo	1	50,0%	4	50,0%	11	55,0%
Total	2	100,0%	8	100,0%	20	100,0%

FONTE: O próprio autor.

Para exame sem CPCIO, em função do pequeno número de casos com qualidade de imagem muito pobre/pobre e moderada, não foi possível a aplicação de teste estatístico.

4.5.3Cisto de PPVV com CPCIO

TABELA 25 – ASSOCIAÇÃO ENTRE QUALIDADE DA IMAGEM COM CAPA E ACERTO NO DIAGNÓSTICO PARA LESÃO CISTO DE PPVV

	Qualidade da imagem do exame					
Diagnóstico	Muito pobre/pobre		Moderada		Boa/Excelente	
	n	%	n	%	n	%
Errado	0	0,0%	4	25,0%	4	44,4%
Certo	5	100,0%	12	75,0%	5	55,6%
Total	5	100,0%	16	100,0%	9	100,0%

FONTE: O próprio autor.

Considerando-se cistos de PPVV, para exames com capa, não foi encontrada associação significativa entre qualidade da imagem do exame e o acerto/erro no diagnóstico (p=0,192).

4.5.4Cisto de PPVV sem CPCIO

TABELA 26 – ASSOCIAÇÃO ENTRE QUALIDADE DA IMAGEM SEM CAPA E ACERTO NO DIAGNÓSTICO PARA LESÃO CISTO DE PPVV

	Qualidade da imagem do exame					
Diagnóstico	Muito pobre/pobre		Moderada		Boa/Excelente	
	n	%	n	%	n	%
Errado	0	0,0%	3	25,0%	2	11,8%
Certo	1	100,0%	9	75,0%	15	88,2%
Total	1	100,0%	12	100,0%	17	100,0%

FONTE: O próprio autor.

Para exame sem capa, em função do pequeno número de casos com qualidade de imagem muito pobre/pobre, não foi possível a aplicação de teste estatístico.

4.5.5Pólipo de PPVV com CPCIO

TABELA 27 – ASSOCIAÇÃO ENTRE QUALIDADE DA IMAGEM COM CAPA E ACERTO NO DIAGNÓSTICO PARA LESÃO PÓLIPO DE PPVV

	Qualidade da imagem do exame					
Diagnóstico	Muito pobre/pobre		Moderada		Boa/Excelente	
	n	%	n	%	n	%
Errado	0	---	3	33,3%	7	35,0%
Certo	0	---	6	66,7%	13	65,0%
Total	0	---	9	100,0%	20	100,0%

FONTE: O próprio autor.

Para exame com capa, em função do pequeno número de casos com qualidade de imagem muito pobre/pobre, não foi possível a aplicação de teste estatístico.

4.5.6Pólipo de PPVV sem CPCIO

TABELA 28 – ASSOCIAÇÃO ENTRE QUALIDADE DA IMAGEM SEM CAPA E ACERTO NO DIAGNÓSTICO PARA LESÃO PÓLIPO DE PPVV

	Qualidade da imagem do exame					
Diagnóstico	Muito pobre/pobre		Moderada		Boa/Excelente	
	n	%	n	%	n	%
Errado	0	---	2	66,7%	8	29,6%
Certo	0	---	1	33,3%	19	70,4%
Total	0	---	3	100,0%	27	100,0%

FONTE: O próprio autor.

Para exame sem capa, em função do pequeno número de casos com qualidade de imagem muito pobre/pobre, não foi possível a aplicação de teste estatístico.

4.5.7Edema de Reinke de PPVV com CPCIO

TABELA 29 – ASSOCIAÇÃO ENTRE QUALIDADE DA IMAGEM COM CAPA E ACERTO NO DIAGNÓSTICO PARA LESÃO EDEMA DE REINKE DE PPVV

	Qualidade da imagem do exame					
Diagnóstico	Muito pobre/pobre		Moderada		Boa/Excelente	
	n	%	n	%	n	%
Errado	1	100,0%	4	30,8%	11	68,8%
Certo	0	0,0%	9	69,2%	5	31,3%
Total	1	100,0%	13	100,0%	16	100,0%

FONTE: O próprio autor.

Para exame com capa, em função do pequeno número de casos com qualidade de imagem muito pobre/pobre, não foi possível a aplicação de teste estatístico.

4.5.8Edema de Reinke de PPVV sem CPCIO

TABELA 30 – ASSOCIAÇÃO ENTRE QUALIDADE DA IMAGEM SEM CAPA E ACERTO NO DIAGNÓSTICO PARA LESÃO EDEMA DE REINKE DE PPVV

	Qualidade da imagem do exame					
Diagnóstico	Muito pobre/pobre		Moderada		Boa/Excelente	
	n	%	n	%	n	%
Errado	0	0,0%	1	25,0%	17	73,9%
Certo	3	100,0%	3	75,0%	6	26,1%
Total	3	100,0%	4	100,0%	23	100,0%

FONTE: O próprio autor.

Considerando-se edema de Reinke de PPVV, para exames sem capa, foi encontrada associação significativa entre qualidade da imagem do exame e o acerto/erro no diagnóstico (p=0,015).

4.6 AVALIAÇÃO DA ASSOCIAÇÃO ENTRE A QUALIDADE DA IMAGEM DO EXAME E O ACERTO NO DIAGNÓSTICO (AGRUPANDO AS CLASSIFICAÇÕES “MUITO POBRE/PODRE” E “MODERADA” PARA A QUALIDADE DE IMAGEM)

Para cada tipo de lesão e para cada condição de uso de CPCIO (sem ou com), testou-se a hipótese nula de que não existe associação entre a qualidade do diagnóstico e o resultado do diagnóstico (acerto ou erro) *versus* a hipótese alternativa

de que existe associação. Nas tabelas a seguir são apresentados os resultados de frequências e percentuais obtidos no estudo, bem como o valor de p dos testes estatísticos (teste exato de Fisher).

4.6.1Nódulo de PPVV com CPCIO

TABELA 31 – ASSOCIAÇÃO ENTRE QUALIDADE DA IMAGEM COM CAPA E ACERTO NO DIAGNÓSTICO PARA LESÃO NÓDULO DE PPVV

Diagnóstico	Qualidade da imagem do exame			
	Muito pobre/pobre ou moderada		Boa/Excelente	
	n	%	n	%
Errado	9	50%	5	41,7%
Certo	9	50%	7	58,3%
Total	18	100,0%	12	100,0%

FONTE: O próprio autor.

Considerando-se nódulos de PPVV, para exames com capa, não foi encontrada associação significativa entre qualidade da imagem do exame e o acerto/erro no diagnóstico (p=0,722).

4.6.2Nódulo de PPVV sem CPCIO

TABELA 32 – ASSOCIAÇÃO ENTRE QUALIDADE DA IMAGEM SEM CAPA E ACERTO NO DIAGNÓSTICO PARA LESÃO NÓDULO DE PPVV

Diagnóstico	Qualidade da imagem do exame			
	Muito pobre/pobre ou moderada		Boa/Excelente	
	n	%	n	%
Errado	5	50%	9	45,0%
Certo	5	50%	11	55,0%
Total	10	100,0%	20	100,0%

FONTE: O próprio autor.

Considerando-se nódulos de PPVV, para exames sem capa, não foi encontrada associação significativa entre qualidade da imagem do exame e o acerto/erro no diagnóstico (p=1).

4.6.3Cisto de PPVV com CPCIO

TABELA 33 – ASSOCIAÇÃO ENTRE QUALIDADE DA IMAGEM COM CAPA E ACERTO NO DIAGNÓSTICO PARA LESÃO CISTO DE PPVV

Diagnóstico	Qualidade da imagem do exame			
	Muito pobre/pobre ou moderada		Boa/Excelente	
	n	%	n	%
Errado	4	19,0%	4	44,4%
Certo	17	81,0%	5	55,6%
Total	21	100,0%	9	100,0%

FONTE: O próprio autor.

Considerando-se cistos de PPVV, para exames com capa, não foi encontrada associação significativa entre qualidade da imagem do exame e o acerto/erro no diagnóstico (p=0,195).

4.6.4Cisto de PPVV sem CPCIO

TABELA 34 – ASSOCIAÇÃO ENTRE QUALIDADE DA IMAGEM SEM CAPA E ACERTO NO DIAGNÓSTICO PARA LESÃO CISTO DE PPVV

Diagnóstico	Qualidade da imagem do exame			
	Muito pobre/pobre ou moderada		Boa/Excelente	
	n	%	n	%
Errado	3	23,1%	2	11,8%
Certo	10	76,9%	15	88,2%
Total	13	100,0%	17	100,0%

FONTE: O próprio autor.

Considerando-se cistos, para exames sem capa, não foi encontrada associação significativa entre qualidade da imagem do exame e o acerto/erro no diagnóstico (p=0,628).

4.6.5Pólipo de PPVV com CPCIO

TABELA 35 – ASSOCIAÇÃO ENTRE QUALIDADE DA IMAGEM COM CAPA E ACERTO NO DIAGNÓSTICO PARA LESÃO PÓLIPO DE PPVV

Diagnóstico	Qualidade da imagem do exame			
	Muito pobre/pobre ou moderada		Boa/Excelente	
	n	%	n	%
Errado	3	33,3%	7	35,0%
Certo	6	66,7%	13	65,0%
Total	9	100,0%	20	100,0%

FONTE: O próprio autor.

Considerando-se pólipos de PPVV, para exames com capa, não foi encontrada associação significativa entre qualidade da imagem do exame e o acerto/erro no diagnóstico (p=1).

4.6.6Pólipo de PPVV sem CPCIO

TABELA 36 – ASSOCIAÇÃO ENTRE QUALIDADE DA IMAGEM SEM CAPA E ACERTO NO DIAGNÓSTICO PARA LESÃO PÓLIPO DE PPVV

Diagnóstico	Qualidade da imagem do exame			
	Muito pobre/pobre ou moderada		Boa/Excelente	
	n	%	n	%
Errado	2	66,7%	8	29,6%
Certo	1	33,3%	19	70,4%
Total	3	100,0%	27	100,0%

FONTE: O próprio autor.

Considerando-se pólipos de PPVV, para exames sem capa, não foi encontrada associação significativa entre qualidade da imagem do exame e o acerto/erro no diagnóstico (p=0,251).

4.6.7Edema de Reinke de PPVV com CPCIO

TABELA 37 – ASSOCIAÇÃO ENTRE QUALIDADE DA IMAGEM COM CAPA E ACERTO NO DIAGNÓSTICO PARA LESÃO EDEMA DE REINKE DE PPVV

Diagnóstico	Qualidade da imagem do exame			
	Muito pobre/pobre ou moderada		Boa/Excelente	
	n	%	n	%
Errado	5	33,3%	11	68,8%
Certo	9	66,7%	5	31,3%
Total	14	100,0%	16	100,0%

FONTE: O próprio autor.

Considerando-se Edema Reinke de PPVV, para exames com capa, não foi encontrada associação significativa entre qualidade da imagem do exame e o acerto/erro no diagnóstico (p=0,141).

4.6.8Edema de Reinke de PPVV sem CPCIO

TABELA 38 – ASSOCIAÇÃO ENTRE QUALIDADE DA IMAGEM SEM CAPA E ACERTO NO DIAGNÓSTICO PARA LESÃO EDEMA DE REINKE DE PPVV

Diagnóstico	Qualidade da imagem do exame			
	Muito pobre/pobre ou moderada		Boa/Excelente	
	n	%	n	%
Errado	1	14,3%	17	73,9%
Certo	6	85,7%	6	26,1%
Total	7	100,0%	23	100,0%

FONTE: O próprio autor.

Considerando-se edema Reinke de PPVV, para exames sem capa, foi encontrada associação significativa entre qualidade da imagem do exame e o acerto/erro no diagnóstico (p=0,009). Dos sete casos com qualidade da imagem muito pobre/pobre ou moderada, 85,7% tiveram acerto no diagnóstico. Já dos 23 casos com qualidade da imagem boa/excelente, 26,1% tiveram acerto no diagnóstico.

5 DISCUSSÃO

5.1 TRABALHOS SOBRE CAPA DE PROTEÇÃO

Este é o primeiro estudo comparando a qualidade de imagem captada de lesões de PPVV, como Nódulo, Cisto, Pólipo e Edema de Reinke, com a para VDL com *chip* na ponta. Costa e Fonseca (2016) realizaram estudo (*in print*) *in press* em um trabalho de conclusão de curso, pesquisa do centro de estudos Lauro Grein Filho, e relataram que o uso da CPCIO não altera significativamente a qualidade da imagem de PPVV sem lesões, permitindo assim seu uso como método de barreira, não alterando a confiança do médico otorrinolaringologista em laudar a VDL. Cavalheiro e Fonseca (2017), também em um estudo de videolaringoscopia com ótica de 70 graus tradicional, relataram que o uso da CPCIO não alterou significativamente a qualidade da imagem da VDL realizada com ótica rígida de 70º nos pacientes sem queixas vocais.

Ressalta-se que os exames com *chip* de câmera distal, atualmente, rotineiramente empregados no ambulatório de otorrinolaringologia por todo o Brasil, o que nos aponta a importância e necessidade de capas, tanto por biossegurança como por questões econômico-financeiras.

5.2 CUSTOS DA UTILIZAÇAO DE CAPA DE PROTEÇÃO

Apesar de a já consagrada capa *Endosheath*® de proteção para VDL e nasofibrolaringoscopia estar disponível no mercado americano e europeu desde dezembro de 2007, ainda não possui registro na ANVISA de modo que não estava disponível no mercado brasileiro até a realização do presente trabalho e não tem patente no Brasil. A capa de proteção para câmera odontológica foi de fácil compra através de localização em loja especializada em equipamentos odontológicos.

O preço sugerido da compra unitária para a *Endosheath* nos EUA (sem mensurar frete e possíveis impostos para importação para o Brasil) é de $ 9,95 dólares americanos, valor extremamente elevado para as características de custos do Brasil. Já o preço unitário da compra da capa de proteção Cristófoli Biossegurança ® foi de menos $ 0,20 dólares americanos, correspondendo a 2% do valor da *Endosheath*.

5.3 INTERPRETAÇÃO DA IMAGEM DE VDL

A avaliação das lesões, como nódulo, cisto, pólipo e edema de Reinke - também denominadas como lesões de cobertura mucosas (blastomas benignos) - através de VDL tradicional ou com *chip* na ponta não deve oferecer dificuldade ao otorrinolaringologista titulado quando a realização dessas avaliações apresenta características típicas e não há lesões associadas (CRESPO, 2013).

As informações sobre a anamnese (tempo de diagnóstico, tipo de voz, sexo, idade, profissão) apesar de importante não são fundamentais para ajudar o examinador, mas, neste trabalho, foram omitidas, o que dificultou a correlação das informações epidemiológicas com as imagens obtidas, sendo uma possível causa na falha diagnóstica dos avaliadores. Paul XXXXet al. (2013), notaram a importância do exame VDL associado à história clínica do paciente, na melhora do diagnóstico de lesões de cobertura de PPVV.

O diagnóstico final de blastomas benignos de PPVV é anatomopatológico, apesar da correlação da história clínica e exame videolaringoscópico ser altamente sugestivo destas lesões. Assim, este estudo tomou o cuidado de verificar a confirmação anatomopatológica das lesões após o diagnóstico pela VDL como critério de inclusão da lesão como imagem a ser avaliada.

5.4 VANTAGENS DO USO DA CAPA DIANTE O POP DA ABORL CCF

O processamento de desinfecção de alto grau da ótica de VDL, segundo o POP da ABORL CCF, estabelece critérios a partir de cada fabricante, mas o tempo varia em média 15 minutos, sendo muitas vezes necessário a disponibilidade de mais de uma ótica para desinfecção alternando-se entre pacientes. Já o uso da capa como método de barreira não utiliza mais de um minuto para realizar todo o processo, juntamente com a desinfecção de grau intermediário (limpeza com substância saponácea e fricção e utilização de álcool 70%). Cabe ainda ressaltar que a exposição contínua aos químicos utilizados para desinfecção para o POP da ABORL-CCF ou aquele indicado pelo fabricante (glutaraldeídeo ou ácido peracético) proporciona desgaste precoce do equipamento de VDL (SILBERMAN, 2001). A capa, pelo contrário, protege o equipamento de VDL.

Há ainda outras falhas no POP da ABORL CCF, tais como: erros nos processos ao longo dos quais pode ocorrer possível falha humana dada a elevada quantidade

sequencial de etapas. Por outro lado, com o uso da capa, o procedimento mais curto e com sequência menor acaba por diminuir a chance de erro. Pode também acontecer contaminação interpessoal pós desinfecção com o POP em função da quantidade de profissionais envolvidos no processo até a utilização do equipamento de VDL, ao passo que, com uso da capa, apenas o usuário do equipamento de VDL a manusearia. Há de se considerar igualmente problemas de rastreabilidade com o POP. Com a capa, no entanto, pode ser empregada a rastreabilidade. Resta ainda a sensação do examinado de não ter sido feita desinfecção com uso do POP , já com a capa, contudo, ele visualiza a utilização do método de barreira.

5.5 COMPARAÇÃO ENTRE OS ESTUDOS PUBLICADOS NA LITERATURA SOBRE A INTERPRETAÇÃO DAS LESÕES DE COBERTURA E A UTILIZAÇÃO DA CPCIO

O atual estudo demonstra que assim como os estudos de Plaat e colaboradores (2014a), não houve diferença estatisticamente significativa entre a utilização de capa de proteção e o diagnóstico de blastomas benignos de laringe. Sendo que o atual estudo de acurácia frente as lesões de cobertura foi validado pelo exame anatomopatológico.

Salienta-se que este é o primeiro trabalho na literatura brasileira que tenta comparar a acurácia da utilização da CPCIO e o diagnóstico de lesões de cobertura.

5.6 ESTATÍSTICA DA QUALIDADE DA IMAGEM

Após análise estatística aplicando teste binomial para avaliação da assertividade dos profissionais/participantes avaliadores para cada uma das lesões de cobertura mucosas captadas a partir da VDL com e sem CPCIO, em nenhuma lesão o valor de p apresentou-se com validade estatística. Assim, não houve evidência de que a probabilidade de acerto em exames com capa seja diferente da probabilidade de acerto em exames sem capa.

Já para as variáveis idade, tempo de formação em otorrinolaringologia e número médio de laringoscopias realizadas por mês, aplicou-se o Teste de Spearman, os valores para p não tendo apresentando significância estatística para o número de acertos com capa e sem capa. Assim como para sexo, foi aplicado teste não

paramétrico de Mann-Whitey, mas o valor de p também não apresentou significância estatística.

Para a avaliação da qualidade da imagem das lesões de cobertura mucosas captadas a partir da VDL com e sem a CPCIO com notas de 1 a 10 e a assertividade diagnóstica dos profissionais/participantes avaliadores para cada uma das lesões, aplicou-se o teste t de Student Nesse caso, para pólipo de PPVV, na imagem sem a capa foi encontrada diferença significativa entre diagnósticos certos e diagnósticos errados no que se refere ao nível de confiança no diagnóstico (p=0,037). Para diagnóstico certo, a média foi igual a 9,5 e, para diagnóstico errado, a média foi igual a 8,7, havendo porém a mesma quantidade de acertos.

Aplicou-se ainda análise estatística para a avaliação individual da qualidade da imagem atribuída pelo profissionais/participantes avaliadores às imagens das lesões de cobertura mucosas captadas a partir da VDL com e sem CPCIO e a assertividade deles nos diagnósticos para cada uma das lesões, primeiro com o teste qui-quadrado, esse sem sucesso pelo baixo índice de avaliações das imagens com qualidade muito pobre e pobre. Assim, utilizamos o teste de Fisher, aglutinando as variáveis muito pobre, pobre e moderada mas os valores encontrados para p também não apresentaram significância estatística, salvo para a lesão edema de Reinke de PPVV sem a utilização da capa, em que o valor de p= 0,009.

Neste estudo, o uso da CPCIO não apresentou significância estatística relevante quando comparado com não uso da CPCIO para o diagnóstico das lesões de cobertura mucosas captadas a partir da VDL para os avaliadores da amostra, tampouco quando comparado com o estudo de PLAAT et al (2014a) para outros métodos de barreira e ou com o uso da CPCIO odontológica (COSTA; FONSECA, 2016; CAVALHEIRO; FONSECA, 2017).

6 CONCLUSÕES

De acordo com os objetivos deste estudo, avaliou-se se existe diferença nos diagnósticos de exames de VDL tradicional realizados com CPCIO, comparados aos exames realizados sem uma capa, em pacientes com lesões de laringe.

Dado o exposto ao longo do estudo, conclui-se que:

1) Não existe diferença entre os diagnósticos das VDL no que toca a patologias de cobertura de prega vocal (nódulo, pólipo, cisto e edema de Reinke) com e sem a capa de proteção de câmera odontológica.
2) Houve a manutenção da qualidade da imagem nos exames de VDL tradicional, com e sem a CPCIO, porém, para lesão pólipo de prega vocal houve diferença na média de confiança para o diagnóstico da lesão.
3) Houve manutenção no índice de acertos e erros no diagnóstico das lesões a partir dos exames de VDL com e sem CPCIO.

Os achados de que não há diferença entres os diagnósticos de lesões de PPVV a partir dos exames de VDL com e sem a capa de proteção possibilitam exames mais seguros pela vertente da biossegurança. O presente estudo contribui, portanto, com a função de agregar conhecimento e dados para essa discussão, além de apontar/atentar para uma dimensão econômico-financeira visto a questão de custos da CPCIO na realidade nacional e a alta demanda de exames de VDL diante de casos de lesões laríngeas.

REFERÊNCIAS

ALBERTI, PW. **The history of laryngology**: a centennial celebration. Otolaryngol Head Neck Surg .1996;114:345-54.

ALVARADO, C.J.; ANDERSON, A.G.; MAKI, D.G. M**icrobiologic assessment of disposable sterile endoscopic sheaths to replace high-level disinfection in reprocessing:** A prospective clinical trial with nasopharygoscopes. Am J Infect Control., v. 37, p. 408-13, 2009.

BAKER, K.H. *et al.* **Evaluation of Endoscope Sheaths As Viral Barriers**. Laryngoscope. v.109, p.636-9, 1999.

BASTIAN, R.W. – **Benign Vocal Fold Mucosal Disorders**. In: CUMMINGS, C.W. et al. – Otolaryngology Head & Neck Surefluxo gastresofágicory, Mosby, 1998.

BAYLE, B. **Laryngoscopy and laryngoscopes-whos first?** The forefathers/four fathers of laryngology. Laryngoscope 1996;106:939-43**.**

BRETTHAUER, M. *et al* .**Use of a disposable sheath system for flexible sigmoidoscopy in decentralized colorectal cancer screening.** Endoscopy. v.34, p. 814-8, 2002.

CALDAS NETO, S.; MELLO JUNIOR, J.F.; MARTINS, R.H.G.; COSTA, S.S. **Tratado de Otorrinolaringologia,** 2ª Ed. São Paulo: Roca, p.785-793, 2011.

CAVALHEIRO, M. N.;FONSECA, V. R. **Avaliação da qualidade da na imagem videolaringoscopia com ótica rígida com e sem capa para câmera intra-oral odontológica**, Centro de Estudos Lauro Grein Filho, Biblioteca do Hospital Cruz Vermelha – Filial Curitiba – PR 2017.

CRESPO, A. N. **Protocolo de avaliação e classificação dos programas de residência e de especialização em Otorrinolaringologia no Brasil**. Braz. j. otorhinolaryngol., São Paulo , v. 79, n. 5, supl. 1, p. 02-35, Oct. 2013 .

COLINS, W. O. **A review of reprocessing techniques of flexible nasopharyngoscopes. Otolaryngology-Head and Neck Surgery.** v. 141, p. 307-310, 2009.

COOPER, RM. **Laryngoscopy -** its past and future. Can J Anesth 2004;51:1-5

COSTA, D. F.; FONSECA, V. R. **Análise comparativa entre a qualidade da imagem com e sem a capa de proteção para câmera intra-oral odontológica como método de barreira na videolaringoscopia de câmera com distal chip**, Centro de Estudos Lauro Grein Filho, Biblioteca do Hospital Cruz Vermelha – Filial Curitiba – PR 2016.

DANINO, J. *et al.* **Patient safety in otolaryngology:** a descriptive review. Eur Arch Otorhinolaryngol. sep, 2016. DOI 10.1007/s00405-016-4291-z

DELIYSKI, D.D.; HILLMAN, R.E. **State of the art laryngeal imaging**: research and clinical implications. Curr Opin Otolaryngol Head Neck Surg., v. 18, n. 3, p. 147-52, Jun, 2010. DOI: 10.1097/MOO.0b013e3283395dd4.

DRAKE, R.; VOGL, W.; MITCHELL, A. **Gray's anatomia para estudantes**. Editora: Elsevier, 2010

ELACKATTU, A. *et al.* **Comparison of two methods for preventing cross-contamination when using flexible fiberoptic endoscopes in an otolaryngology clinic:** Disposable sterile sheaths versus immersion in germicidal liquid. Laryngoscope, v. 120, p. 2410-6, 2010.

FRENCH, P. A.; STERNBERG, R. J. **Expertise and intelligent thinking:** when is it worse to know better? In: STERNBERG, R. J. Advances in the psychology of hu- man intelligence. New Jersey: Lawrence Erlbaum Associates, 1989. v. 5, p. 157-188.

GALVÃO, A. C. T. **Pesquisa sobre expertise:** perspectivas e limitações. Temas em Psicologia, v. 9, n. 3, p. 53-68, 2003.

GALVÃO, A. C. T.; GALVÃO, V. da F. **Estratégias de estudo em contexto universitário**: implicações para a expertise. In: MONTEIRO, F. M. de A.; MULLER, M. L. R. (Org.). Educação como espaço da cultura. Cuiabá: Ed. da UFMT, 2006. v. 2, p. 221-238.

GALVÃO, A. C. T. **Fatores associados ao desenvolvimento do talento musical.** In: FLEITH, D.; ALENCAR, E. (Org.). Desenvolvimento de talentos e altas habilidades: orientação a pais e professores. Porto Alegre: Artmed, 2007b. p. 99-115.

GRAZIANO, K.U. **Protocolo operacional padrão (POP) para processamento de materiais utilizados nos exames de videonasoscopia, videolaringoscopia e videonasolaringoscopia nos consultórios e serviços de otorrinolaringologia.** Associação Brasileira de Otorrinolaringologia e Cirurgia Cérvico -Facial. São Paulo 2017.

GOULD, W.J.; RUBIN, J.S.; YANAGISAWA, E. – **Benign Vocal Fold Patologhy Though the Eyes of the Laryngologist.** In: SATALOFF, R. T. et al. Diagnoses and treatment of voice disorders. Igaku-Shoin Medical Publishers Inc, New York, 1995.

IYER, P.G.; CHAK, A. **Can endosheath technology open primary care doors to Barret's esophagus screening by transnasal endoscopy?** Endoscopy, v. 48, p. 105-106, 2016. DOI: http://dx.doi.org/10.1055/s-0034-1393561.

JOHNS MM. **Update on the etiology, diagnosis, and treatment of vocal fold nodules, polyps, and cysts.** Curr Opin Otolaryngol Head Neck Surg. 2003; 11(6): 456-61.

JUNQUEIRA, L.C., CARNEIRO, J. **Histologia Básica**. Editora: Guanabara Koogan, 2013.

KANEKO, M. *et al.* **Multidimensional Analysis on the Effect of Vocal Function Exercises on Aged Vocal Fold Atrophy**. J Voice, v. 29, n. 5, p. 638-44, sep, 2015. DOI: 10.1016/j.jvoice.2014.10.017. Epub 2015 May 2.

KARKOS PD, MacCormick M. **The etiology of vocal fold nodules in adults**. Curr Opin Otolaryngol Head Neck Surg. 2009; 17: 420-3

LEWIS, S.R. *et al*. **Videolaryngoscopy versus direct laryngoscopy for adult patients requiring tracheal intubation**. Cochrane Database Syst Rev, v.15, n, 11, CD 100036, nov, 2016.

MARTINS, R. H. G.; TRINDADE, S. H. K.. A criança disfônica: diagnóstico, tratamento e evolução clínica. **Rev. Bras. Otorrinolaringol.**, São Paulo , v. 69, n. 6, p. 801-806, Dec. 2003

MEHTA, D.D.; HILLMAN, R.E. **Voice assessment:** updates on perceptual, acoustic, aerodynamic, and endoscopic imaging methods. Curr Opin Otolaryngol Head Neck Surg., v. 16, n. 3, p. 211-5, jun, 2008. DOI: 10.1097/MOO.0b013e3282fe96ce.

MELO, Erich Christiano Madruga de et al. **Incidência de lesões laríngeas não neoplásicas em pacientes com queixas vocais.** Rev. Bras. Otorrinolaringol. 2001, vol.67, n.6, pp.788-794

MOORE, K.L.; DALLEY, A.F.; AGUR, A.M.R. **Anatomia orientada para clínica.** Editora: Guanabara Koogan, 2014.

MUSCARELLA, L. **Prevention of disease transmission during flexible laryngoscopy.** American Jornal of Infection Control. v. 35, n. 8, p. 536-44, oct, 2007b

MUSCARELLA, L. **Recommendations to Resolve Inconsistent Guidelines for the Reprocessing of Sheathed and Unsheathed Rigid Laryngoscopes.** The University of Chicago Press on behalf of The Society for Healthcare Epidemiology, v. 28, n. 4, p. 504-507, apr, 2007a. Disponível em: http://www.jstor.org/stable/10.1086/513447.

NETTER, F. H. **Atlas de Anatomia Humana**. Porto Alegre: Artmed, 2015.

NEVES BM, Neto JG, Pontes P. **Diferenciação histopatológica e himunoistoquímica das alterações epiteliais no nódulo vocal em relação aos pólipos e ao edema de laringe.** Rev Bras Otorrinolaringol. 2004; 70(4): 439-48.

PAUL, B.C. *et al.* **Diagnostic Accuracy of History, Laryngoscopy, and Stroboscopy. The Laryngoscope.** v.123, p. 215-19, jan, 2013. DOI: 10.1002/lary.23630

PINHEIRO, A.P. *et al*. **Graphical evaluation of vocal fold vibratory patterns by high-speed videolaryngoscopy.** J Voice, v. 28, n. 1, p. 106-11, Jan, 2014. DOI:10.1016/j.jvoice.2013.07.014. Epub 2013 Nov 22.

PLAAT, B.E.C. *et al*. **Distal chip versus fiberoptic laryngoscopy using endoscopic sheaths:** Diagnostic accuracy and image quality. Eur Arch Oto-Rhino-Laryngology. v. 271, p. 2227-32, 2014a.

PLAAT, B.E.C. *et al*. **The effect of endoscopic sheaths on visualization in distal chip and fiberoptic laryngoscopy.** Eur Arch Otorhinolaryngol. v. 271, p. 2757-6, 2014b.

ROBITAILLE, A. *et al.* **Cervical spine motion during tracheal intubation with manual in-line stabilization:** direct laryngoscopy versus GlideScope videolaryngoscopy. Anesth Analg., v. 106, n. 3, p. 935-41, mar, 2008. DOI: 10.1213/ane.0b013e318161769e.

SAKAE FA, Sasaki F, Sennes LU, Tsuji DH, Iamura R. **Pólipos de pregas vocais e alterações estruturais mínimas:** lesões associadas? Rev Bras Otorrinolaringol. 2004; 70(6): 743-8.

ABORL-CCF. **Requisitos e competências de reconhecimento e ou recredenciamento dos Programas de residência médica** / especialização em otorrinolaringologia (2015).

SERVIÇO DE CONTROLE DE INFECÇÃO HOSPITALAR DO HOSPITAL ISRAELITA ALBERT EINSTEIN (SCIH-HIAE). **Nasofibroscópios:** como reprocessá-los? Buscando evidências para a melhor prática. 2017

SCHLAMANN, M. *et al.* **Dynamic MRI of the vocal cords using phased-array coils:** A feasibility study. Indian J Radiol Imaging., v. 19, n. 2, p. 127-31, apr, 2009. doi: 10.4103/0971-3026.50830.

SHARIFF, M.K. *et al.* **Pilot randomized crossover study comparing the efficacy of transnasal disposable endosheath with standard endoscopy to detect Barrett's esophagus.** Endoscopy, v.48, p. 110–116, 2016. DOI: http://dx.doi.org/10.1055/s-0034-1393310

SILBERMAN, H.D. **Non-inflatable sterile sheath for introduction of the flexible nasopharyngolaryngoscope.** Ann Otol Rhinol Laryngol. v. 110, p. 385-7, 2001.

TAKIZAWA, D. *et al.* **Use of a fibreoptic stylet to visually evaluate tracheal intubation technique.** Anaesth Intensive Care., v. 28, n. 5, p. 552-5, oct, 2000.

YANAGISAWA E. **The use of video in ENT endoscopy:** its value in teaching. Ear Nose Throat J. v. 73, n. 10, p. 754-63, oct, 1994.

ANEXO A PROTOCOLO DE LARINGOLOGIA E VOZ DA ESPECIALIZAÇÃO DE OTORRINOLARINGOLOGIA DO HOSPITAL DA CRUZ VERMELHA – PARANÁ

In: Computerized databases and electronic protocols facilitate the organization, storage and retrieval of data. They represent appropriate tools for clinical research and have contributed to and facilitated the prospective collection of research data.

Obj: Criar um protocolo único a fim de sistematizar atendimentos de pacientes com patologias laríngeas que apresentem necessidade de avaliação por médico sênior laringologista. Sendo este eletrônico o fácil acesso e manejo, com capacidade de armazenar informações, exames de imagem e vídeos e que permita cruzamento de dados para análises estatísticas.

M: Foi criado um protocolo para patologias laríngeas baseado no protocolo do Johns Hopkins Voice Center. Adaptações para o público alvo com modificações em alguns questionários conforme os hábitos de vida e índices socioeconômicos dos pacientes foram necessárias. Este protocolo foi realizado em software chamado HandDBase (for mobile devices wich allows data entry, searching, sorting, filtering, printing and synchronization across a wide variety of devices) permitindo que dados do paciente, informações médicas, exames, fotos, vídeos de exames realizados e de cirurgias fossem armazenados. This software is available for many different operating system, including IOS and Android. Utilizamos o Google Drive para criar um hiperlink de acesso a estes vídeos, e este podia ser acessado através do software em contato com a internet.

R: O protocolo padronizado foi de fácil e rápido preenchimento, permitiu uma investigação ampla dos sintomas laríngeos e constitucionais dos pacientes, aprimorando a investigação diagnóstica e otimizando o manejo clínico dos pacientes. O software viabilizou a organização destas informações, permitiu amplo armazenamento e objetivo as informações médicas dos pacientes. The retrieval of information will help physycians to conduct scientific research in an organized manner.

Hospital Cruz Vermelha – Filial do Paraná
Departamento de Otorrinolaringologia e Cirurgia Cérvico-Facial.
Centro de Estudos Lauro Grein Filho

FORMULÁRIO DE CONSENTIMENTO AUDIO-VISUAL

Durante a sua avaliação inicial e em consultas de acompanhamento, o seu médico, ou um colega, poderá realizar exames de videonasofibroscopia e/ou videolaringoscopia (para visualizar sua caixa vocal, garganta ou esôfago e cavidades nasais com uma câmera anexada a um condutor nasal ou laríngeo), ou tirar fotografias para documentar a sua evolução durante o tratamento.
Solicitamos sua permissão para usar as fotografias e/ou os filmes gravados durante os exames de sua pessoa, sua garganta e/ou nariz, quando considerados apropriados para fins educacionais ou de pesquisa. Além disso, podemos requerer o uso de seus dados médicos. Esse material pode identificá-lo individualmente.

( ) SIM, eu permito:
( ) NÃO, eu não permito:

que o Departamento de Otorrinolaringologia e Cirurgia Cervico-Facial do Hospital da Cruz Vermelha – Filial do Paraná utilize meu material audio-visual e meus dados médicos.

FORMULÁRIO DE CONSENTIMENTO DE CONTATO POR TELEFONE

Frequentemente os pacientes encontram segurança em conversar com outros pacientes que compartilham da mesma doença. Gostaríamos de sua permissão para acrescentar o seu nome e número de telefone em nossa lista de paciente que estão dispostos a compartilhar informações e experiências pessoais com outros pacientes, particularmente, informações sobre diagnóstico e procedimentos cirúrgicos. Seu nome e número de telefone somente serão entregues especificamente para pacientes com doenças similares.

( ) SIM, eu permito:
( ) NÃO, eu não permito:

que o Departamento de Otorrinolaringologia e Cirurgia Cérvico-Facial do Hospital da Cruz Vermelha – Filial do Paraná forneça meu nome e número de telefone para outros pacientes.

_____ ____/____/____
Assinatura do Paciente Data

_____ ____/____/____
Assinatura da Testemunha Data

APÊNDICE A QUESTIONÁRIO – IDENTIFICAÇÃO

TERMO DE ACEITE DE PARTICIPAÇÃO COMO AVALIADOR VOLUNTÁRIO

Eu, Dr(a). _____, aceito fazer parte da pesquisa intitulada "Análise comparativa entre a qualidade da imagem com capa de proteção para câmera intra-oral odontológica como método de barreira na videolaringoscopia com chip distal", do pesquisador Dr. MARLON BOZO, como profissional voluntário com experiência na avaliação de exames de videolaringoscopia.

_____ _____

(Assinatura) (Carimbo)

1) **AVALIADOR** ___
2) **TEMPO DE OTORRINO/ TITULO DA ABORL-CCF** ____
3) **NUMERO MÉDIO DE VIDEOLARINGOSCOPIA/MÊS** _____
4) **Idade**
5) **Sexo: Masculino – Feminino**

QUESTIONÁRIO – VIDEO 1

1) Como você avaliaria a qualidade da imagem do exame?

1. Muito pobre 2.Pobre 3.Moderada 4.Boa 5.Excelente

2) Você poderia dar um diagnóstico?

1.Normal 2.Alterado: Qual alteração

3) Como você avaliaria o nível de confiança do diagnóstico dado?

Em uma escala de 1 a 10 onde: 1-Sem qualquer confiança e 10-Completamente Seguro

-Nota:_____

QUESTIONÁRIO – VIDEO 2

1) Como você avaliaria a qualidade da imagem do exame?

1. Muito pobre 2.Pobre 3.Moderada 4.Boa 5.Excelente

2) Você poderia dar um diagnóstico?

1.Normal 2.Alterado: Qual alteração

3) Como você avaliaria o nível de confiança do diagnóstico dado?

Em uma escala de 1 a 10 onde: 1-Sem qualquer confiança e 10-Completamente Seguro

-Nota:_____

QUESTIONÁRIO – VIDEO 3

1) Como você avaliaria a qualidade da imagem do exame?

1. Muito pobre 2.Pobre 3.Moderada 4.Boa 5.Excelente

2) Você poderia dar um diagnóstico?

1.Normal 2.Alterado: Qual alteração

3) Como você avaliaria o nível de confiança do diagnóstico dado?
Em uma escala de 1 a 10 onde: 1-Sem qualquer confiança e 10-Completamente Seguro
-Nota:_____

QUESTIONÁRIO – VIDEO 4

1) Como você avaliaria a qualidade da imagem do exame?
1. Muito pobre 2.Pobre 3.Moderada 4.Boa 5.Excelente
2) Você poderia dar um diagnóstico?
1.Normal 2.Alterado: Qual alteração
3) Como você avaliaria o nível de confiança do diagnóstico dado?
Em uma escala de 1 a 10 onde: 1-Sem qualquer confiança e 10-Completamente Seguro
-Nota:_____

QUESTIONÁRIO – VIDEO 5

1) Como você avaliaria a qualidade da imagem do exame?
1. Muito pobre 2.Pobre 3.Moderada 4.Boa 5.Excelente
2) Você poderia dar um diagnóstico?
1.Normal 2.Alterado: Qual alteração
3) Como você avaliaria o nível de confiança do diagnóstico dado?
Em uma escala de 1 a 10 onde: 1-Sem qualquer confiança e 10-Completamente Seguro
-Nota:_____

QUESTIONÁRIO – VIDEO 6

1) Como você avaliaria a qualidade da imagem do exame?
1. Muito pobre 2.Pobre 3.Moderada 4.Boa 5.Excelente
2) Você poderia dar um diagnóstico?
1.Normal 2.Alterado: Qual alteração
3) Como você avaliaria o nível de confiança do diagnóstico dado?
Em uma escala de 1 a 10 onde: 1-Sem qualquer confiança e 10-Completamente Seguro
-Nota:_____

QUESTIONÁRIO – VIDEO 7

1) Como você avaliaria a qualidade da imagem do exame?
1. Muito pobre 2.Pobre 3.Moderada 4.Boa 5.Excelente
2) Você poderia dar um diagnóstico?
1.Normal 2.Alterado: Qual alteração

3) Como você avaliaria o nível de confiança do diagnóstico dado?
Em uma escala de 1 a 10 onde: 1-Sem qualquer confiança e 10-Completamente Seguro
-Nota:_____

QUESTIONÁRIO – VIDEO 8

1) Como você avaliaria a qualidade da imagem do exame?
1. Muito pobre 2.Pobre 3.Moderada 4.Boa 5.Excelente
2) Você poderia dar um diagnóstico?
1.Normal 2.Alterado: Qual alteração
3) Como você avaliaria o nível de confiança do diagnóstico dado?
Em uma escala de 1 a 10 onde: 1-Sem qualquer confiança e 10-Completamente Seguro
-Nota:_____

QUESTIONÁRIO – CAPA

1) QUAL O TIPO DE PROCESSAMENTO DE VIDEOLARINGOSCOPIA QUE É UTILIZADO PARA DESINFECÇÃO NO SEU AMBIENTE DE TRABALHO?

_____
_____

2) QUAL O EQUIPAMENTO LARINGOSCOPIA EM USO NO SEU CONSULTÓRIO?

_____
_____

3) SENTE-SE CONFIANTE NO DIAGNÓSTICO DE LESÕES: CISTO, NÓDULO, PÓLIPO E EDEMA DE REINKE?

1. SIM

2. NÃO

(PORQUÊ?)

_____
_____
_____